Παθήσεις χοληφόρων

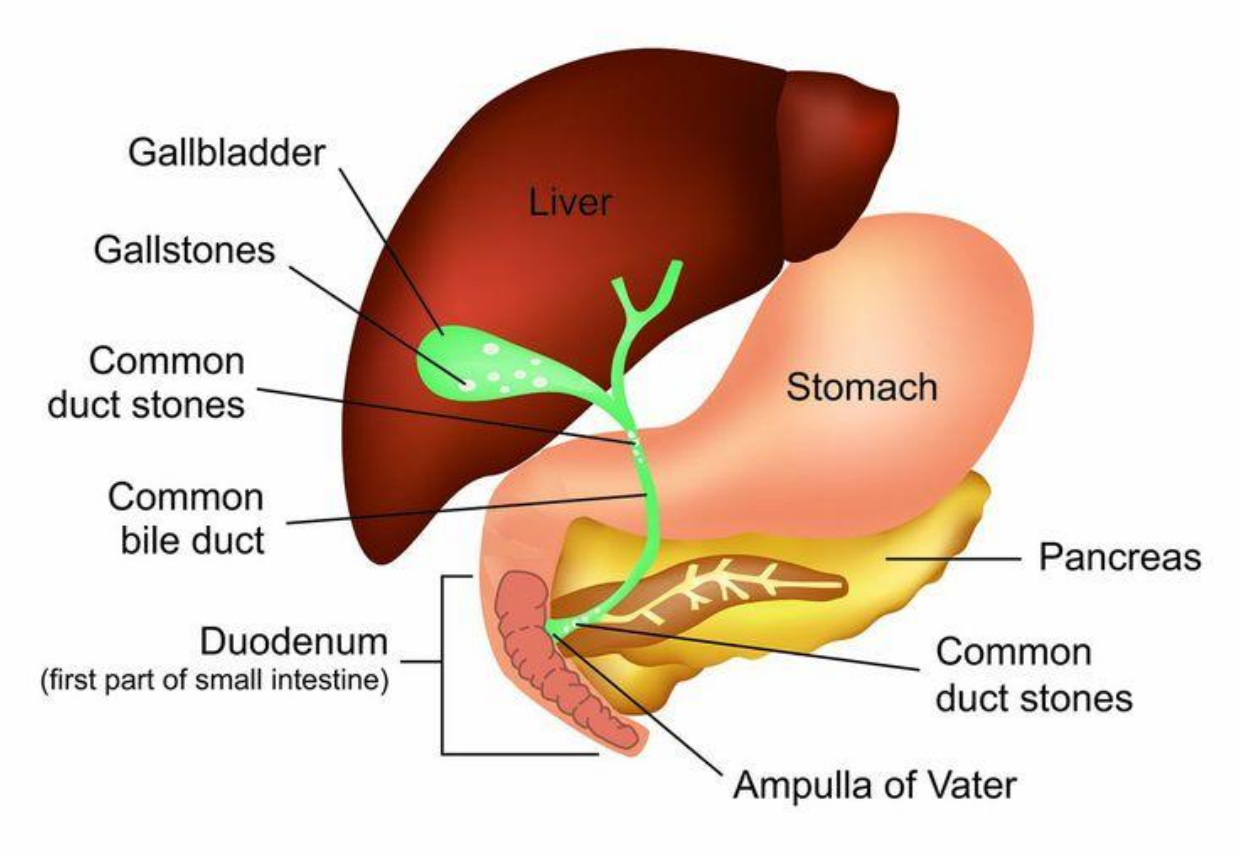

Ξηρός Νικόλαος
Αρχίατρος-Χειρουργός

Χολολιθίαση

- 20% του πληθυσμού των Δυτικών χωρών
- 20-40% Λατινική Αμερική
- 3-4% Ασία
- ΗΠΑ: 1 εκατομμύριο νέες περιπτώσεις χολολιθίασης κάθε χρόνο και τα 2/3 αυτών υποβάλλονται σε χειρουργείο
- Οι περισσότεροι χολόλιθοι είναι «σιωπηροί»
- 10% του γενικού πληθυσμού
- 15% των ανδρών και 35% των γυναικών ηλικίας 55 - 60 ετών.
- 3% του πληθυσμού μετά την ηλικία των 40 ετών αποκτά χολόλιθους κάθε χρόνο.

- Σύνθεση της χολής (500 – 600 ml/24h)
  - Νερό
  - Ανόργανοι ηλεκτρολύτες
  - Χολικά οξέα
  - Φωσφολιπίδια (φωσφατιδιλοχολίνη)
  - Χοληστερόλη - Λεκιθίνη
  - Χολερυθρίνη

- Πέψη του λίπους
  - λιποδιαλυτών βιταμινών
  - αποβολή χοληστερόλης

- Χοληφόρο Δέντρο
  - Συμπύκνωση και μεταφορά της χολής στο έντερο

- Χοληδόχος Κύστη
  - ‘‘Αποθηκευτικό διαμέρισμα’’ του χοληφόρου δέντρου.
  - συμπύκνωση της χολής
  - Κοίτη (Δ) λοβού του ήπατος - περιτόναιο.
  - Απιοειδές σχήμα 3x7 εκ.
  - Χωρητικότητα 30 – 50 ml.

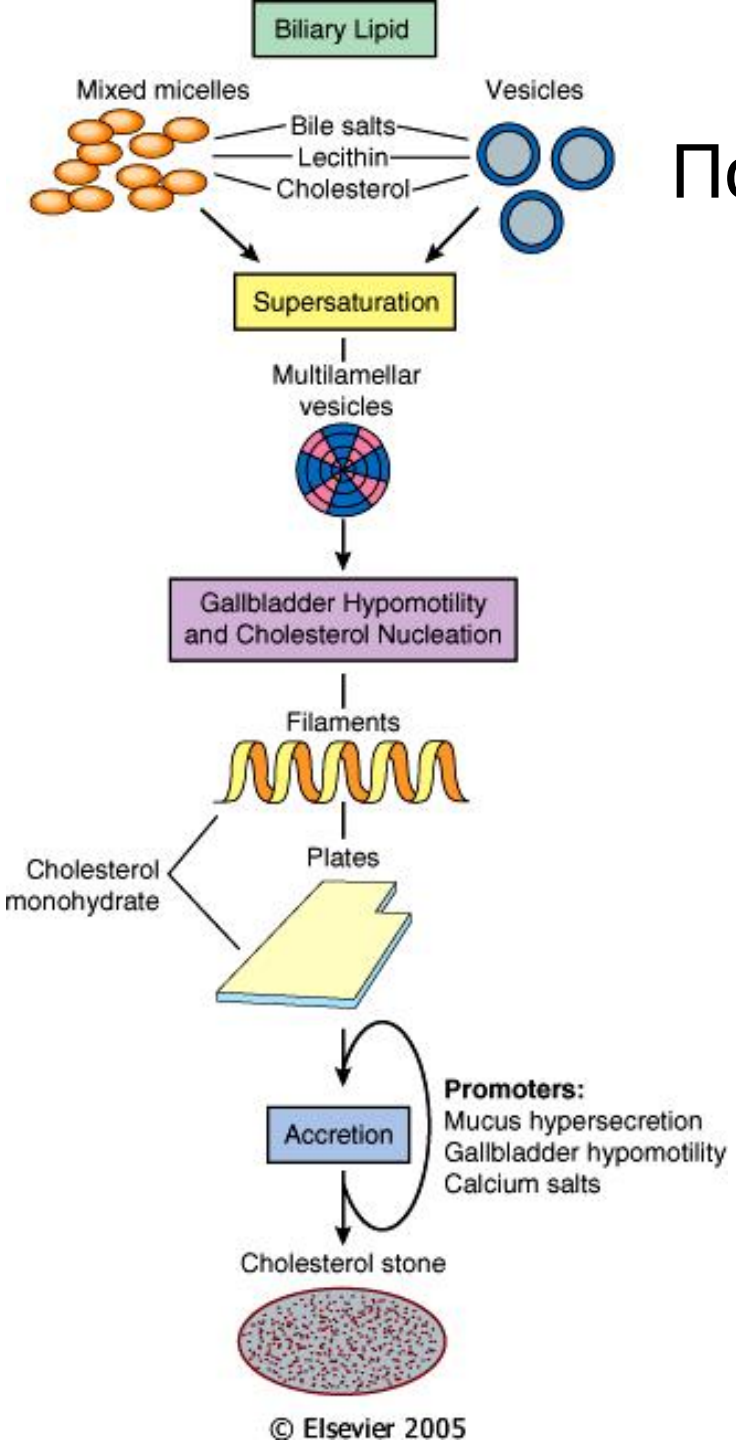

Παθοφυσιολογία χολολιθίασης

Τέσσερις παράγοντες για το σχηματισμό χολολίθων:

- **υπερκορεσμός σε χοληστερόλη**
- **σχηματισμός κρυσταλλικού πυρήνα,**
- **μειωμένη κινητικότητα της χοληδόχου,**
- **συσσώρευση βλέννης**

Παράγοντες Κινδύνου

1. Ηλικία (↑ έκκρ. χοληστερόλης + ↓ σύνθ χολ. οξέων)
2. Γυναικείο φύλο (↑ έκκρ. χοληστ)
3. Παχυσαρκία (↑ έκκρ. + σύνθεση χοληστ)
4. Απώλεια βάρους (↑ έκκρ. χοληστ + ↓ σύνθ χολ. οξέων + υποκινησία χολ. κύστης)
5. Ολική παρεντερική σίτιση (υποκινησία χολ. κύστης)
6. Κύηση (↑ έκκρ. χοληστ + υποκιν. Χολ. κύστ)
7. Γενετική προδιάθεση – Παθήσεις τελικού ειλεού
8. Φάρμακα (αντισυλληπτικά, κεφτριαξόνη, οκτρεοτίδη)

Table 15–8 Risk Factors for Gallstones

Cholesterol Stones
Demography: Northern Europeans, North and South Americans, Native Americans, Mexican Americans
Advancing age
Female sex hormones
Female gender
Oral contraceptives
Pregnancy
Obesity and insulin resistance
Rapid weight reduction
Gallbladder stasis
Inborn disorders of bile acid metabolism
Dyslipidemia syndromes
Pigment Stones
Demography: Asian more than Western, rural more than urban
Chronic hemolysis (e.g., sickle cell anemia, hereditary spherocytosis)
Biliary infection
Gastrointestinal disorders: ileal disease (e.g., Crohn disease), ileal resection or bypass, cystic fibrosis with pancreatic insufficiency

Σύνθεση – Μορφολογία χολολίθων

- 1. Χοληστερινικοί (συνηθέστεροι – λευκό κίτρινο - πράσινο χρώμα – μεγάλοι - πολλαπλοί).
- 2. Χολερυθρινικοί (μαύρο χρώμα – χολερυθρινικό Ca - κίρρωση – χρ. αιμόλυση - πολλαπλοί).
- 3. Φαιοί (καφέ χρώμα - χολερυθρίνη + χοληστερίνη – κυτοσκελετοί μικροβίων μετά από λοίμωξη των χοληφόρων).

Λίθοι χοληστερόλης

- Αποκλειστικά στη χοληδόχο
- Ο συχνότερος τύπος (70-80%).
- 50% - 100% χοληστερόλη
- **Αμιγείς λίθοι χοληστερόλης: απαλό κίτρινο χρώμα.** Αυξημένα ποσοστά ανθρακικού ασβεστίου, φωσφορικών αλάτων και χολερυθρίνης προσδίδουν φαιό έως καστανό χρώμα
- Συχνότεροι: γυναίκες, πολύτοκες, αντισυλληπτικά, παχύσαρκους, απώλεια βάρους.
- Ωοειδείς, συμπαγείς, σχήμα εκμαγείου
- **Ακτινοδιαυγείς – 20% ακτινοσκιεροί λόγω πρόσμιξης ανθρακικού ασβεστίου**

Λίθοι χοληστερόλης: Όταν οι συγκεντρώσεις χοληστερόλης υπερβούν την ικανότητα διάλυσης της χολής, η χοληστερόλη καθιζάνει και δημιουργεί τον πυρήνα για σχηματισμό κρυστάλλων (συνήθως με τη βοήθεια αλάτων ασβεστίου)

0
1
2 cm 3
4
5

Λίθοι χρωστικής

- Οπουδήποτε στο χοληφόρο δένδρο
- **Μαύροι και καστανοί** – Οι πρώτοι στην στείρα μικροβίων χολή και οι δεύτεροι σε μολυσμένα χοληφόρα (ενδο ή εξω- ηπατικά).
- Αποτελούνται από άλατα ασβεστίου έμμεσης (ασύνδετης) **χολερυθρίνης** (μικρότερα ποσά άλλων αλάτων ασβεστίου, βλεννώδεις γλυκοπρωτείνες και χοληστερόλη)
- Οι μαύροι λίθοι είναι μικροί, πολλαπλοί και εύθραυστοι
- Οι καστανοί λίθοι είναι λιγότεροι σε αριθμό, έχουν λιπαρή σύσταση λόγω πρόσμιξης αλάτων λιπαρών οξέων τα οποία απελυθερώνονται από τη δράση των βακτηριακών φωσφολιπασών στις λεκιθίνες της χολής
- Λόγω της παρουσίας ανθρακικού και φωσφορικού ασβεστίου 50% των μαύρων λίθων είναι ακτινοσκιεροί – οι καστανοί λίθοι είναι ακτινοδιαυγείς

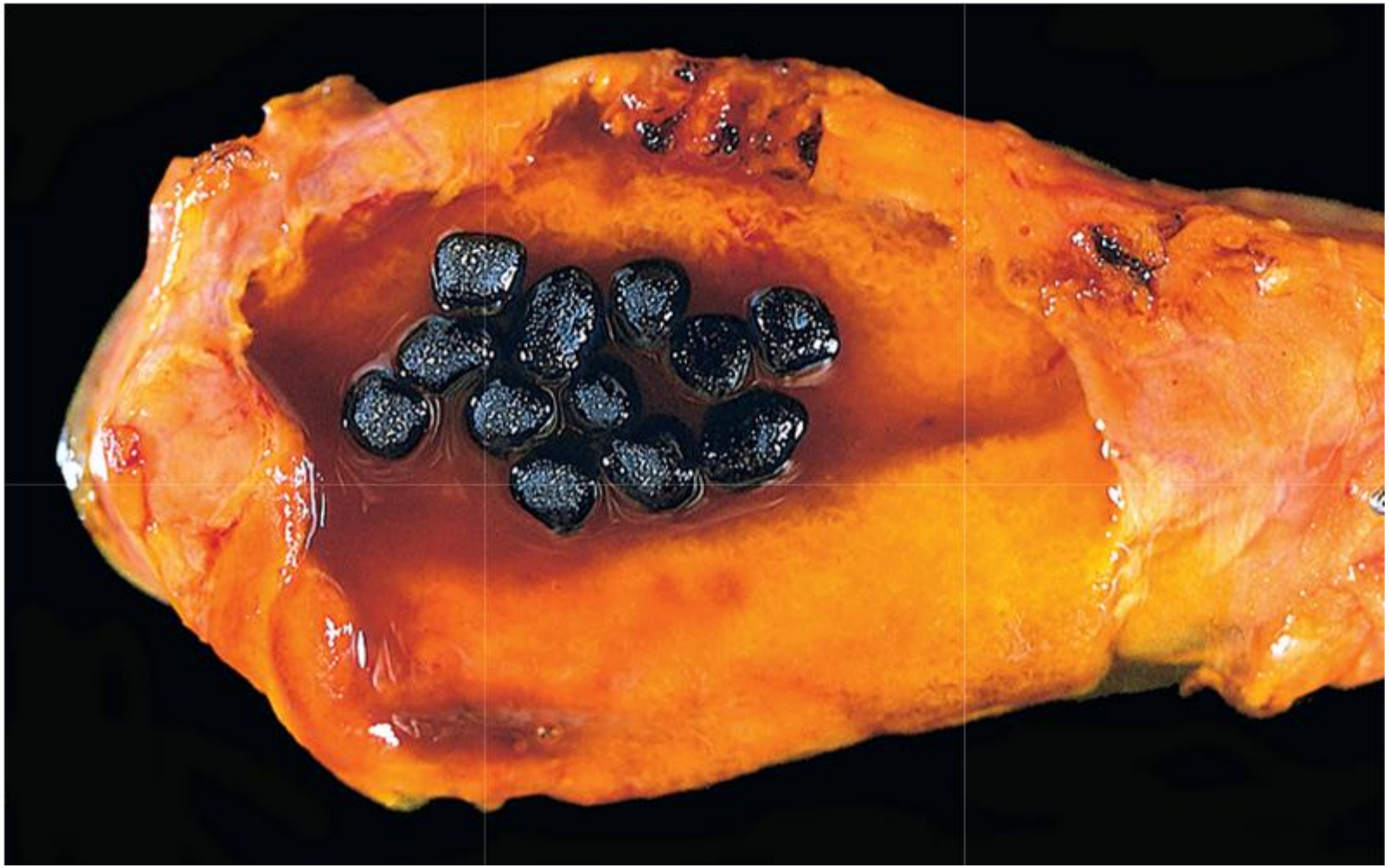



Λίθοι χρωστικής (χολερυθρινικού ασβεστίου/μαύροι λίθοι): κίρρωση, χρόνιες αιμολυτικές αναιμίες, βακτηριακή επιμόλυνση των χοληφόρων (καφέ λίθοι), χρόνιες παρασιτικές λοιμώξεις χοληφόρων

CHOLECYSTITIS

Fever & Leukocytosis

Jaundice

Nausea & Vomiting

Anorexia

Pain

- Right Upper Quad or Right Shoulder
- May Radiate To Back
- Increases with Deep Breath

Fat Intolerance

Feeling of Fullness

Abdominal Distention

©2007 Nursing Education Consultants, Inc.

Χολοκυστίτιδα

- Οξεία και χρόνια, ή οξεία σε έδαφος χρόνιας
- Σχεδόν πάντα σχετίζεται με την παρουσία λίθων
- Η χολοκυστίτιδα σχεδόν πάντα αποτελεί ένδειξη χειρουργείου
- ***Cholecystitis:*** *inflammation of the gallbladder, which results from obstruction of the cystic duct by gallstones in 90% of cases*
  - Oxford handbook of Gastroenterology and Hepatology

Κλινικά χαρακτηριστικά

- 70% με 80% ασυμπτωματικοί
- Πόνος στο δεξιό άνω τεταρτημόριο ή επιγάστριο, κωλικοειδής ή σταθερός
- Ο “χολικός” αυτός πόνος προκαλείται από την απόφραξη της χολής ή των χοληφόρων ή από τη φλεγμονή αυτή καθ’εαυτή (οξεία και χρόνια χολοκυστίτιδα)
- εμπύημα της χοληδόχου, διάτρηση της χοληδόχου και συρίγγιο, ειλεό από χολόλιθο, χοληδοχολιθίαση με ανιούσα χολαγγειίτιδα, ηπατικό απόστημα, αποφρακτική χολόσταση και παγκρεατίτιδα.
- Οι πολύ μικροί λίθοι, μεγέθους λίγων mm, είναι πιο επικίνδυνοι
- Ενίοτε ένας μεγάλος λίθος διατιτραίνει τη χοληδόχο κύστη και εισβάλλει στο παρακείμενο έντερο, προκαλώντας εντερική απόφραξη (*gallstone ileus*).

Οξεία χολοκυστίτιδα

- Διόγκωση της χοληδόχου
- Ερυθρό ή ιώδες χρώμα
- Αιμορραγίες στον ορογόνο – ινιδώδες ή ινωδοπυώδες εξίδρωμα
- Ήπιες περιπτώσεις: το τοίχωμα της χοληδόχου είναι παχυσμένο, οιδηματώδες και υπεραιμικό

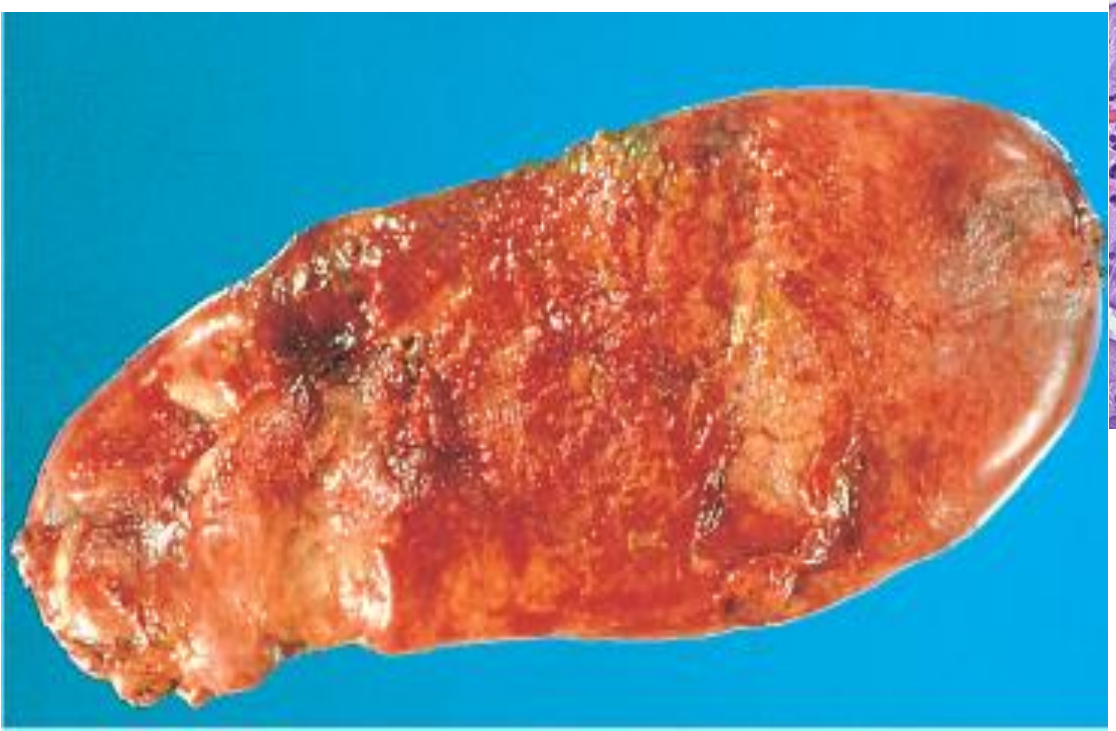

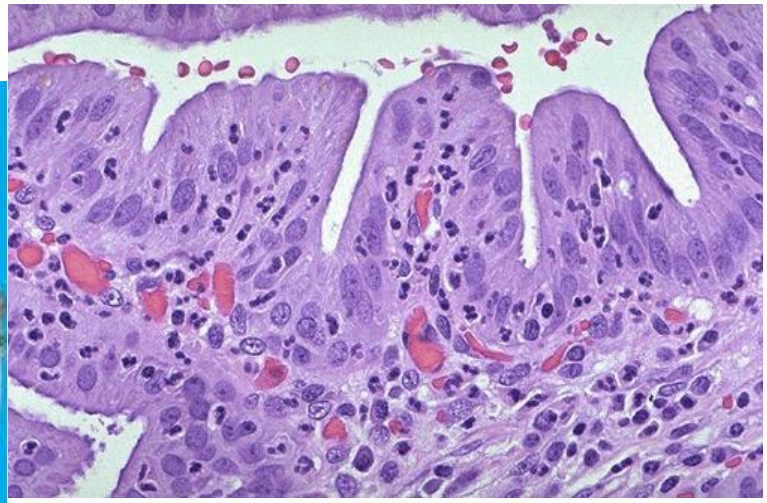

Gallstone

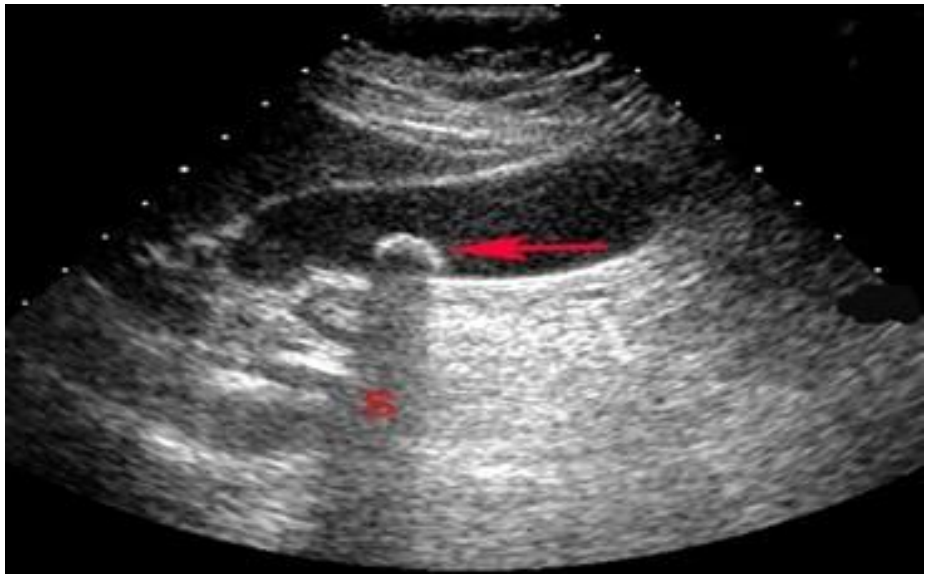

Στο 90% των περιπτώσεων, λίθοι αποφράσσουν τον αυχένα της χοληδόχου ή τον κυστικό πόρο

Χολοκυστεκτομή λόγω οξείας λιθιασικής χολοκυστίτιδος

EMPYEMA GALLBLADDER

Η χοληδόχος πληρούται με θολερό υγρό το οποίο περιέχει ινική, αίμα και πύον. Όταν κυριαρχεί το πύον η κατάσταση είναι γνωστή ως **εμπύημα της χοληδόχου.**

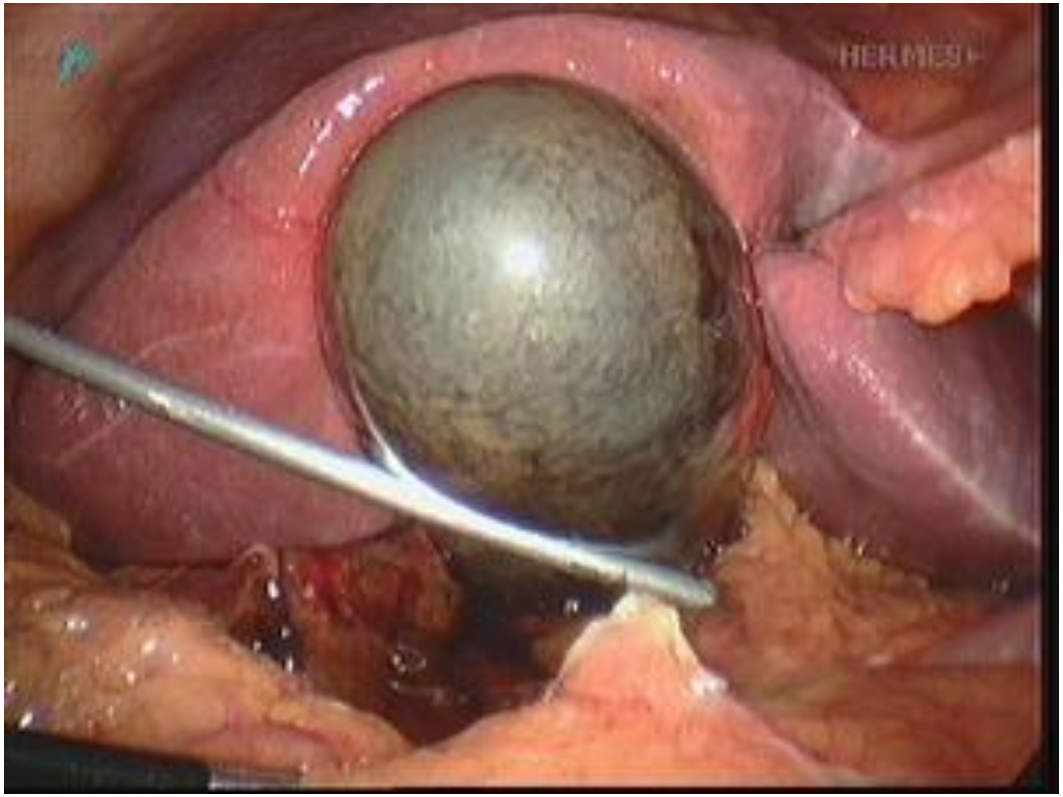

Στις πιο σοβαρές περιπτώσεις η χοληδόχος μετατρέπεται σε ένα πρασινόμαυρο νεκρωτικό όργανο/σάκκο, μια κατάσταση γνωστή ως **γαγγραινώδης χολοκυστίτιδα**.
Μικροσκοπικά: οίδημα, πολυμορφοπυρηνική διήθηση, αγγειακή συμφόρηση, σχηματισμός αποστήματος ή γαγγραινώδης νέκρωση

Η οξεία λιθιασική χολοκυστίτιδα οφείλεται σε ερεθισμό και φλεγμονή της χοληδόχου κύστεως όταν λαμβάνει χώρα απόφραξη της ροής της χολής.

Η **λυσολεκιθίνη** είναι ένα υδρολυτικό παράγωγο της λεκιθίνης της χολής που δημιουργείται λόγω της χολόστασης και είναι τοξικό για το βλεννογόνο της χοληδόχου. Τα **χολικά άλατα** είναι επίσης τοξικά. Οι **προσταγλανδίνες** συμμετέχουν σε περαιτέρω βλάβη.

Ακόμη, φλεγμονή και διάταση της χοληδόχου κύστης οδηγούν σε αύξηση της ενδοαυλικής πίεσης και μείωση της αιματικής ροής.

Χρόνια χολοκυστίτιδα

- Ποικίλλει – ήπια πολλές φορές
- Η παρουσία λίθων εντός της χοληδόχου κύστης ακόμη και σε απουσία οξείας φλεγμονής, συχνά επαρκεί για τη διάγνωση
- Η χοληδόχος μπορεί να είναι μικρότερη (λόγω ίνωσης), φυσιολογική ή μεγαλύτερη του κανονικού.
- Όχι εξέλκωση
- Πάχυνση υποβλεννογόνου και υπορογονίου λόγω ίνωσης.
- Λεμφοκυτταρική διήθηση

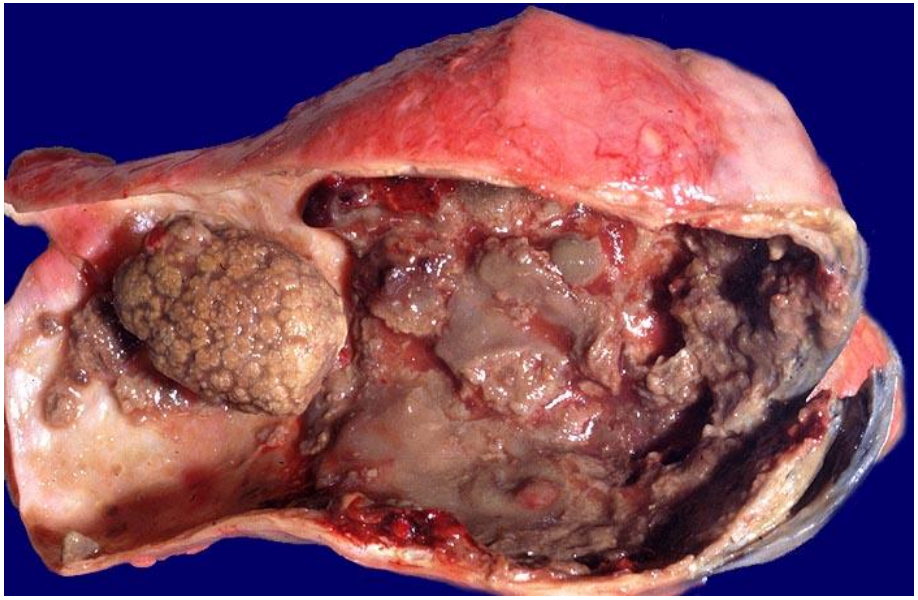

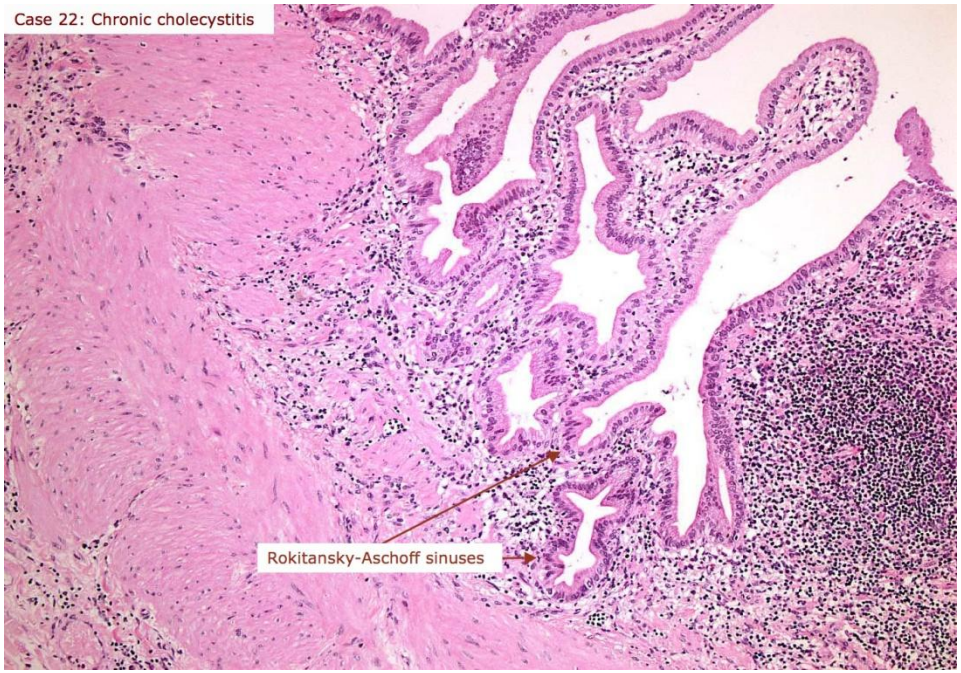
Case 22: Chronic cholecystitis
Rokitansky-Aschoff sinuses

Κλινικά χαρακτηριστικά

- *Οξεία λιθιασική χολοκυστίτιδα*
  - Χολικός πόνος ο οποίος διαρκεί πάνω από 6 ώρες
  - Σοβαρός, συνεχής, στην άνω κοιλία με αντανάκλαση στο δεξιό ώμο
  - Πυρετός, ναυτία, λευκοκυττάρωση
  - Η παρουσία άμεσης υπερχολερυθριναιμίας εισηγείται απόφραξη
  - Η δεξιά υποδιαφραγματική περιοχή εμφανίζει σύσπαση των κοιλιακών μυών
  - Ψηλάφηση ευαίσθητης, διογκωμένης χοληδόχου. Τα ήπια επεισόδια υποχωρούν αυτόματα μετά 1 έως 10 ημέρες , εντούτοις η υποτροπή είναι συχνή
  - 25% των συμπτωματικών ασθενών υφίστανται χειρουργική αφαίρεση

- *οξεία μη λιθιασική χολοκυστίτιδα*: συνήθως υποκρύπτεται λόγω της σοβαρής κλινικής κατάστασης του ασθενούς και η διάγνωση τίθεται επί αυτής ακριβώς της υποψίας

Χρόνια χολοκυστίτιδα

- Υποτροπιάζοντα επεισόδια σταθερού επιγαστρικού ή στη δεξιά άνω κοιλία πόνου
- Ναυτία, έμετος και δυσανεξία στις λιπαρές τροφές

Διάγνωση της χολοκυστίτιδας

- **Ανίχνευση των χολολίθων στον υπέρηχο, εύρημα που συχνά συνοδεύεται με αύξηση του πάχους της**
- *Η χρόνια χολοκυστίτιδα είναι παθολογοανατομική διάγνωση η οποία τίθεται από τη βιοψία της εξαιρεθείσας χοληδόχου κύστης*
- *Χρήζει προσοχής λόγω των ακολούθων σοβαρών επιπλοκών*
  - Βακτηριακή επιμόλυνση με χολαγγειίτιδα και σήψη
  - Διάτρηση της χοληδόχου και σχηματισμός αποστήματος ή διάχυτης περιτονίτιδας
  - Χολεντερικό συρίγγιο με παροχέτευση της χολής σε παρακείμενα όργανα, είσοδος αέρα και βακτηρίων σε χοληφόρα και πιθανή εντερική απόφραξη από λίθο
  - Επιδείνωση προϋπάρχουσας ασθένειας με καρδιακή, αναπνευστική, νεφρική ή ηπατική δυσλειτουργία

Χοληδοχολιθίαση και χολαγγειίτιδα

Χοληδοχολιθίαση

- Παρουσία λίθων στα χοληφόρα οι οποίοι συνήθως προέρχονται από τη χοληδόχο
- Ασία: πρωτοπαθής σχηματισμός λίθων χρωστικής εντός των χοληφόρων
- 10% ασυμπτωματικοί
- Τα συμπτώματα προκαλούνται λόγω(1) απόφραξης χοληφόρων, (2) χολαγγειίτιδος, (3) ηπατικού αποστήματος, (4) χρόνια ηπατική νόσο και δευτεροπαθής χολική κίρρωση, ή (5) οξεία λιθιασική χολοκυστίτιδα

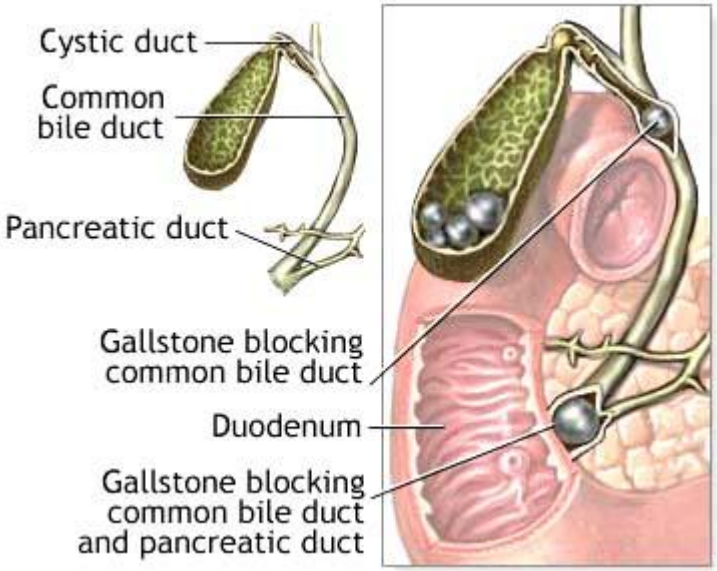

Χοληδοχολιθίαση
A70-007

Χολαγγειίτιδα

- Οξεία φλεγμονή στο τοίχωμα των χοληφόρων πόρων συνήθως λόγω απόφραξης και βακτηριακής λοίμωξης
- Προκαλείται λόγω χοληδοχολιθίασης ή χειρουργείου στα χοληφόρα
  - όγκοι, stents ή καθετήρες, οξεία παγκρεατίτιδα, και καλοήθεις συμφύσεις
- Τα βακτήρια εισάγονται μέσω του σφιγκτήρα του Oddi, και όχι αιματογενώς
- *Ανιούσα χολαγγειίτιδα: τάση των βακτηρίων να επεκτείνονται και να μολύνουν τα ενδοηπατικά χοληφόρα*

ERCP = ενδοσκοπική ανάστροφη χολαγγειοπαγκρεατογραφία

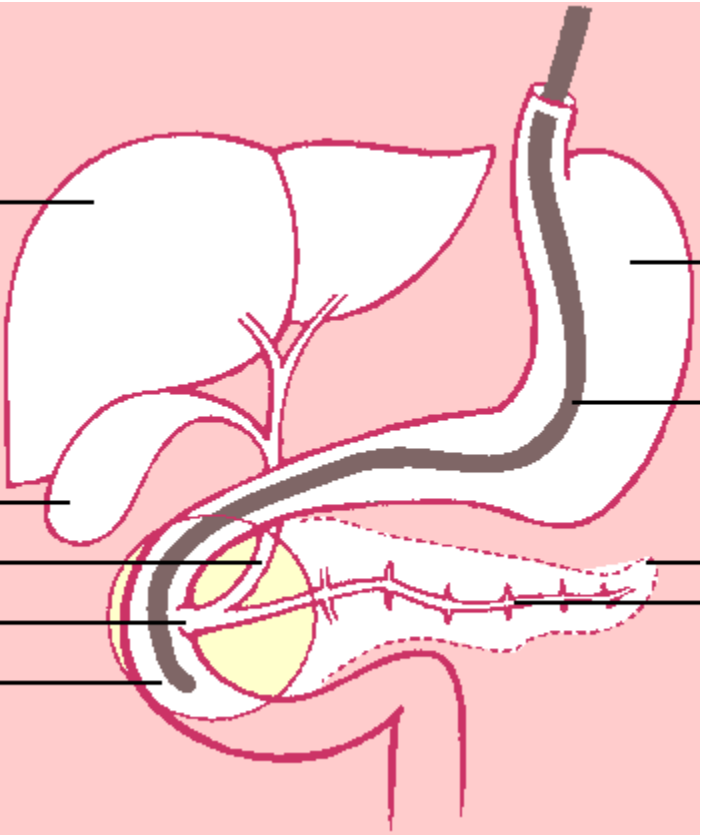

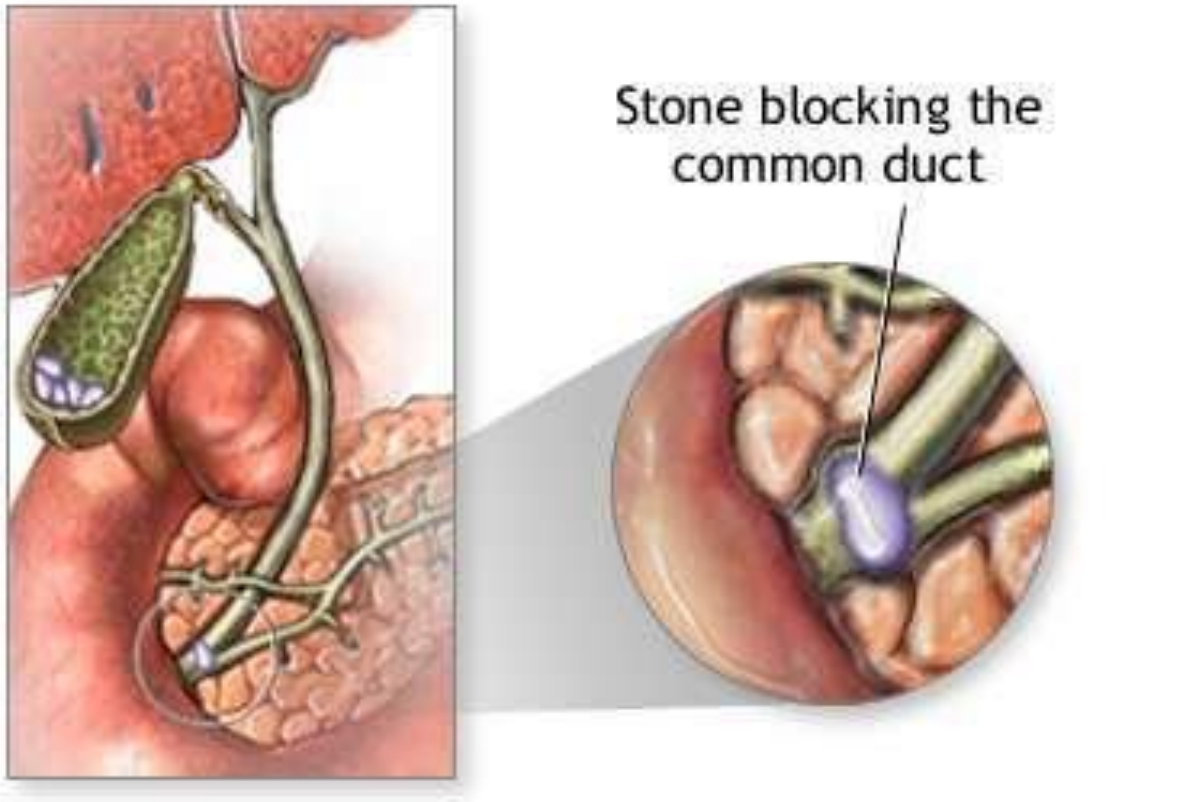

Συνήθη παθογόνα

- ***E. coli, Klebsiella, Enterococci, Clostridium, and Bacteroides*.**
- Άνω των 2 μικροοργανισμών στις περισσότερες περιπτώσεις
- Σε μερικές περιοχές η παρασιτική χολαγγειίτιδα αποτελεί τη σημαντικότερη πιθανότητα
  - *Fasciola hepatica* or schistosomiasis in Latin America and the Near East,
  - *Clonorchis sinensis* or *Opisthorchis viverrini* in the Far East,
  - cryptosporidiosis in persons with acquired immunodeficiency syndrome.

ΚΛΙΝΙΚΕΣ ΕΚΔΗΛΩΣΕΙΣ

Πυρετός με ρίγη, κοιλιακό άλγος, ίκτερος (τριάδα Charcot)
Η σοβαρότερη μορφή είναι η πυώδης χολαγγειίτιδα – κίνδυνος σχηματισμού ηπατικού αποστήματος
Κίνδυνος σήψης – έγκαιρη διάγνωση και θεραπεία

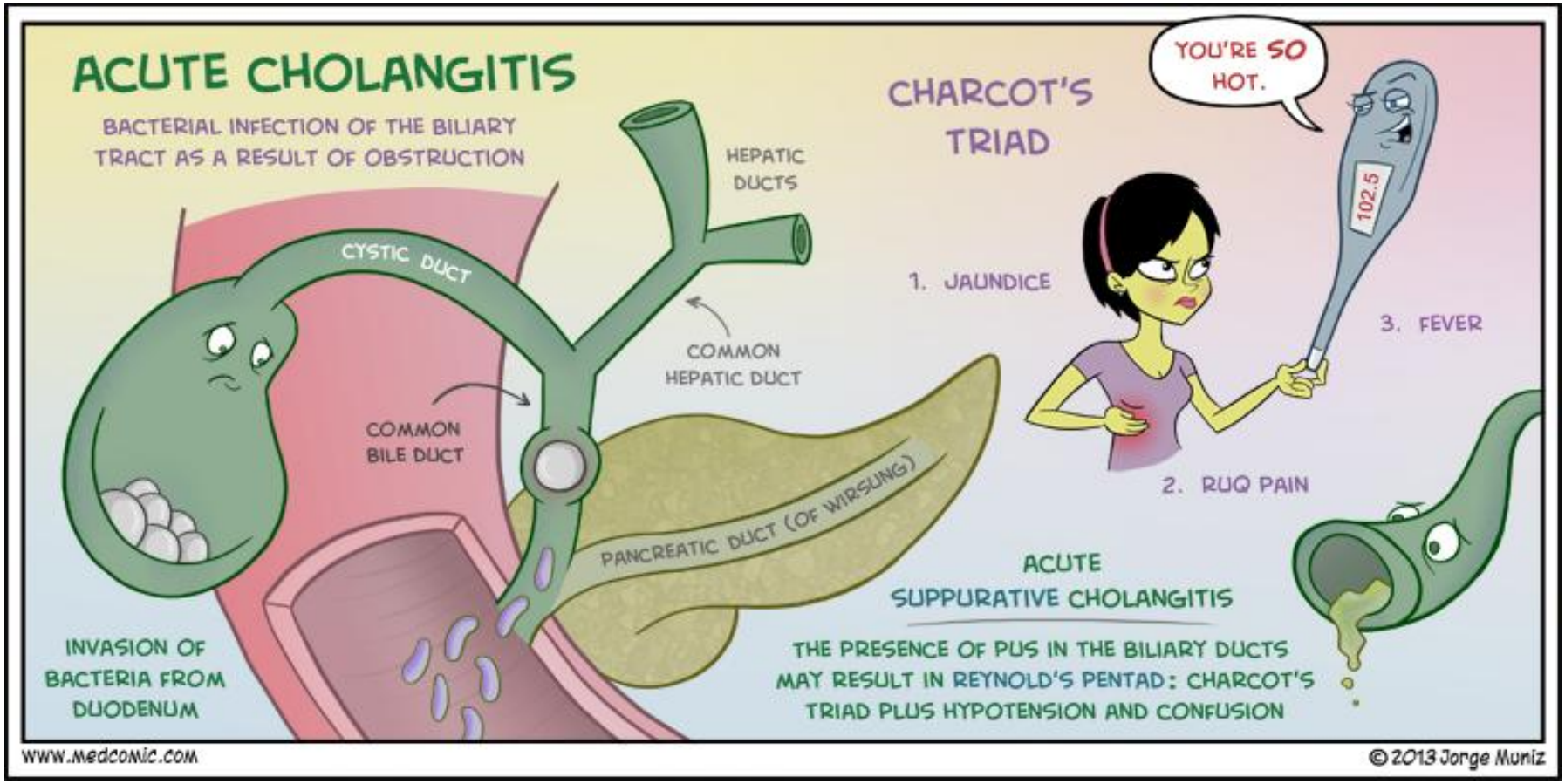

Δευτεροπαθής χολική κίρρωση

- Παρατεταμένη απόφραξη των εξωηπατικών χοληφόρων
- Συχνότερο αίτιο: εξωηπατική χολολιθίαση
- Άλλα αίτια: ατρησία χοληφόρων, κακοήθειες, συμφύσεις
- Αρχικά στοιχεία χολόστασης – αναστρέψιμη
- Δευτεροπαθής φλεγμονή λόγω της απόφραξης οδηγεί σε περιπυλαία ίνωση, ουλοποίηση, σχηματισμό οζιδίων και κίρρωση

Ατρησία χοληφόρων

- Κύριο αίτιο νεογνικής χολόστασης,
- 1/3 των περιπτώσεων χολόστασης σε βρέφη (1 in 10,000 ζώντα νεογνά.)
- *Biliary atresia is defined as a complete obstruction of bile flow caused by destruction or absence of all or part of the extrahepatic bile ducts*.
- Η συχνότερη αιτία θανάτου από ηπατική νόσο στη βρεφική ή πρώιμη παιδική ηλικία (άνω των μισών περιπτώσεων παιδιών που υποβάλλονται σε μεταμόσχευση)

Ατρησία χοληφόρων

- Φλεγμονή και ίνωση του ηπατικού ή κοινού χοληδόχου πόρου
- Φλεγμονή και καταστροφή των μεγάλων ενδοηπατικών χοληφόρων
- Χαρακτηριστικά απόφραξης χοληφόρων στη βιοψία ήπατος (υπερπλασία μικρών πόρων, οίδημα στα πυλαία αγγεία, ίνωση και παρεγχυματική χολόσταση)
- Περιπυλαία ίνωση και κίρρωση σε 3 με 6 μήνες από τη γέννηση

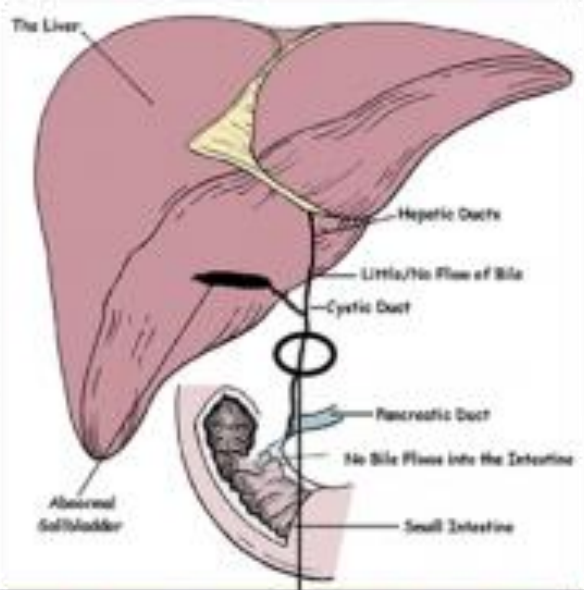

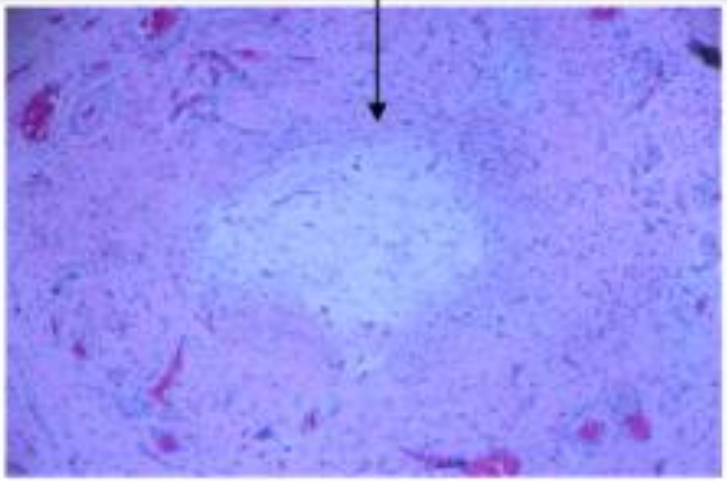

Cross-section of an obliterated bile duct

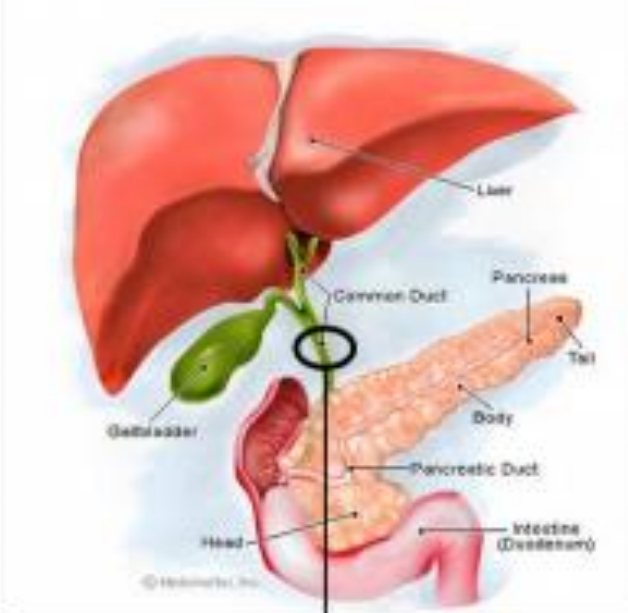

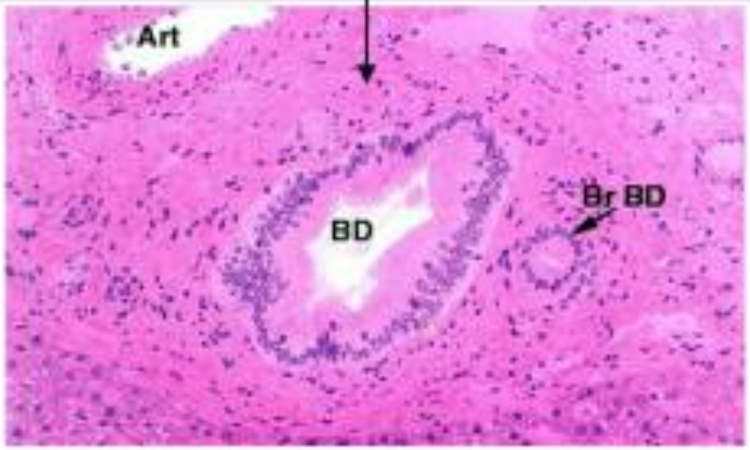

Cross-section of a normal bile duct

Ατρησία χοληφόρων

Κλινική πορεία

- Νεογνική χολόσταση
- Συχνότερη στα θήλεα
- Φυσιολογικού βάρους
- Τα κόπρανα είναι αχολικά
- Η βιοψία ήπατος δείχνει εικόνα απόφραξης στο 90% των περιπτώσεων
- Μεταμόσχευση ήπατος είναι η ενδεικνυόμενη θεραπεία
- Χωρίς χειρουργική παρέμβαση ο θάνατος επέρχεται στο 2^{ο} έτος της ζωής

Πολύποδες

- Συνήθως δεν πρόκειται για αληθή νεοπλάσματα, αλλά για χοληστερινικούς πολύποδες που αποτελούν μια μορφή χοληστερόλωσης.
- Δεν έχει ξεκαθαρισθεί κατά πόσο η κατάσταση αυτή προδιαθέτει σε μελλοντική λιθίαση, ή κατά πόσο ευθύνεται για πόνους, ή αυτοί είναι αποτέλεσμα λειτουργικής διαταραχής της Χ.Κ.
- Φλεγμονώδεις πολύποδες σπάνια μπορεί να αναπτυχθούν στη Χ.Κ.
- Αδενωματώδεις πολύποδες με μίσχο που αποτελούν αληθή νεοπλάσματα μπορεί να αναπτυχθούν στη Χ.Κ και οι οποίοι μπορεί να είναι θηλώδεις ή μη θηλώδεις ιστολογικά. Έχουν αναφερθεί περιπτώσεις αδενωματωδών πολυπόδων της Χ.Κ., που συνδυάζονται με καρκίνο in situ.
- Πολύποδες που ξεπερνούν σε διάμετρο το 1εκ, είναι ύποπτοι για καρκίνο.

ΝΕΟΠΛΑΣΜΑΤΑ

- **Καρκίνωμα της χοληδόχου**
- Ο συχνότερος κακοήθης όγκος των χοληφόρων
- 2-6 φορές συχνότερος στις γυναίκες (7η δεκαετία)
- Μεξικό - Χιλή
- Σπάνια ανευρίσκεται σε εξαιρέσιμο στάδιο
- 5ετής επιβίωση 5%
- 60-90% λίθοι

Καρκίνωμα χοληδόχου κύστεως

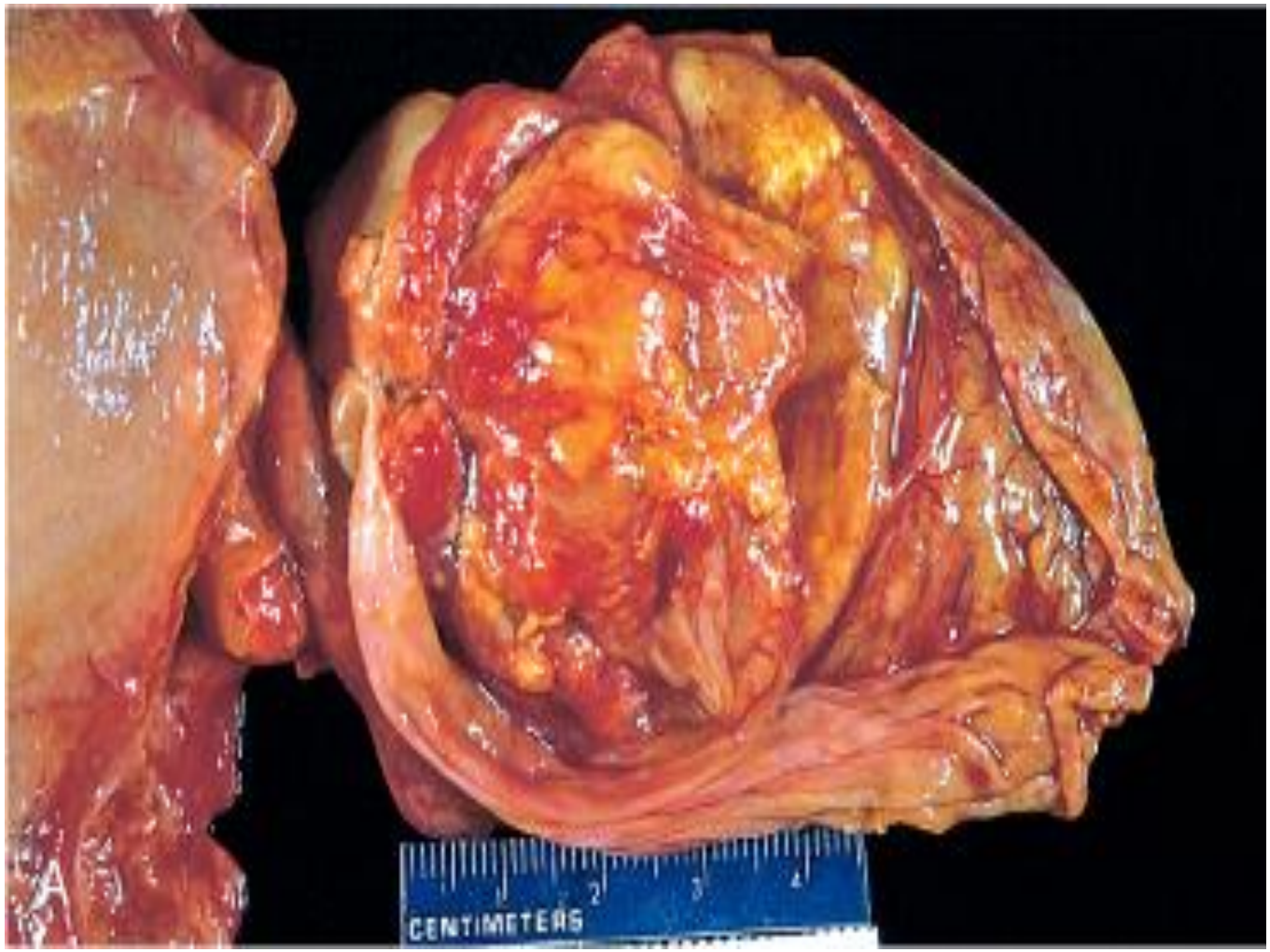

- **Αδενοκαρκινώματα**
- **Εξωφυτικά ή διηθητικά**
- Επέκταση στο ήπαρ, τα χοληφόρα ή τους περιπυλαίους λεμφαδένες

Κλινικά χαρακτηριστικά

- Η προεγχειρητική διάγνωση αποτελεί την εξαίρεση (20% των ασθενών).
- Η έναρξη των συμπτωμάτων είναι ύπουλη και σχετίζεται με εκείνα της χολολιθίασης
  - Κοιλιακό άλγος, ανορεξία, ναυτία, έμετοι, ίκτερος
- Ο “τυχερός ασθενής” προέρχεται εγκαίρως στο γιατρό λόγω συμπτωμάτων που δεν έχουν σχέση με τον όγκο: οξεία χολοκυστίτιδα, κωλικού λόγω απόφραξης, ή κάνει χολοκυστεκτομή για συμπτωματική χολολιθίαση

Χολαγγειοκαρκινώματα

- Προέρχονται από τα κύτταρα των ενδοηπατικών και εξωηπατικών χολαγγείων
- Εξωηπατικά χολαγγειοκαρκινώματα: 2/3 των όγκων αυτών και αναπτύσσονται στην πύλη (όγκοι Klatskin) ή πιο περιφερικά του χοληφόρου δένδρου
- 50-70 ετών

- Παράγοντες κινδύνου: πρωτοπαθής σκληρυντική χολαγγειίτιδα, ινοπολυκυστική νόσος των χοληφόρων, λοίμωξη με *Clonorchis sinensis* ή *Opisthorchis viverrini*.
- Όλοι οι παράγοντες κινδύνου προκαλούν χρόνια χολόσταση και φλεγμονή η οποία προδιαθέτει στην εμφάνιση μεταλλάξεων στα χολαγγειοκύτταρα.
- Ενεργοποιητικές μεταλλάξεις στα *KRAS* και *BRAF* ογκογονίδια

Κλινικά χαρακτηριστικά

- ***Ενδοηπατικό χολαγγειοκαρκίνωμα***
- Ηπατική μάζα και μη ειδικά συμπτώματα όπως: απώλεια βάρους, ανορεξία, ασκίτης, έμετοι
- ***Εξωηπατικά χολαγγειοκαρκινώματα***
- Συμπτώματα απόφραξης (ίκτερος, αχολικά κόπρανα, ναυτία, έμετοι, απώλεια βάρους)
- Υψηλή αλκαλική φωσφατάση και αμινοτρανσφεράσες
- Χειρουργική θεραπεία είναι η μόνη θεραπεία εκλογής, αλλά τα πιο πολλά είναι ανεγχείρητα – όχι μεταμόσχευση ήπατος
- Επιβίωση 6-18 μήνες

Χολαγγειοκαρκίνωμα

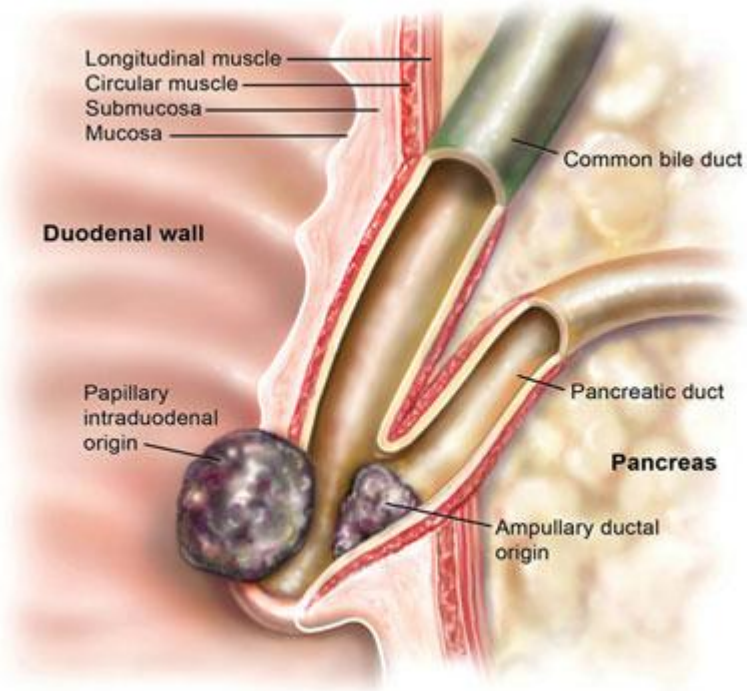

Καρκίνωμα περιοχής φύματος Vater

- Εντερικού τύπου
- Παγκρεατοχολικού τύπου

Σε αντίθεση με το καρκίνωμα της χοληδόχου κύστεως τα καρκινώματα της περιοχής ληκύθου του Vater είναι εξαιρέσιμα χειρουργικά (αν και όχι πολύ συχνά). Λόγω της εντόπισής τους προκαλούν απόφραξη του χοληδόχου πόρου και συνοδές κλινικές εκδηλώσεις όταν είναι ακόμη μικρά και είναι δυνατόν να εξαιρεθούν.