ΠΑΘΗΣΕΙΣ ΧΟΛΗΔΟΧΟΥ ΚΥΣΤΗΣ

ΞΗΡΟΣ ΝΙΚΟΛΑΟΣ
ΑΡΧΙΑΤΡΟΣ-ΧΕΙΡΟΥΡΓΟΣ

404 ΓΣΝ

Ανατομία

Προδιαθεσικοί παράγοντες οι οποίοι ευνοούν τη δημιουργία χολολίθων είναι:

- το φύλο: οι γυναίκες εμφανίζουν συχνότερα πέτρες στη χοληδόχο κύστη
- το θετικό οικογενειακό ιατρικό ιστορικό
- διατροφή πλούσια σε λιπαρά
- Παχυσαρκία
- Ειδικές κολίτιδες όπως η ν. Crohn
- πολλαπλές εγκυμοσύνες
- μεσογειακή αναιμία
- σακχαρώδης διαβήτης

- Η **συμπτωματολογία** της χολολιθίασης είναι γνωστή ως χολοκυστίτιδα και διακρίνεται σε χρόνια και οξεία:

  Χρόνια χολοκυστίτιδα: Κολικός χοληφόρων ή Ηπατικός κολικός

  – λαμβάνει χώρα μετά από λιπαρό γεύμα
  – πόνος στο επιγάστριο ή/και στο ΔΕ υποχόνδριο
  – μπορεί να αντανακλά στη ράχη
  – διαρκεί συνήθως 1-5 ώρες
  – περίπου 1 επεισόδιο τη βδομάδα
  – συνοδεύεται από ναυτία, εμέτους, τυμπανισμό, ερυγές

  Οξεία χολοκυστίτιδα:

  – έντονος πόνος στο ΔΕ άνω ¼ της κοιλιάς
  – ναυτία, έμετοι, πυρετός
  – ψηλαφητή μάζα στο ΔΕ υποχόνδριο
  – σ.Murphy: διακοπή της εισπνοής στην εν τω βάθει ψηλάφηση του ΔΕ υποχονδρίου

Murphy's sign

x

GALLBLADDER

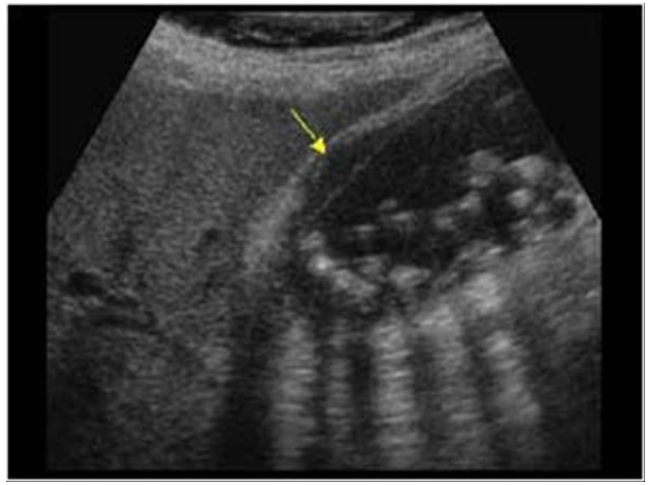

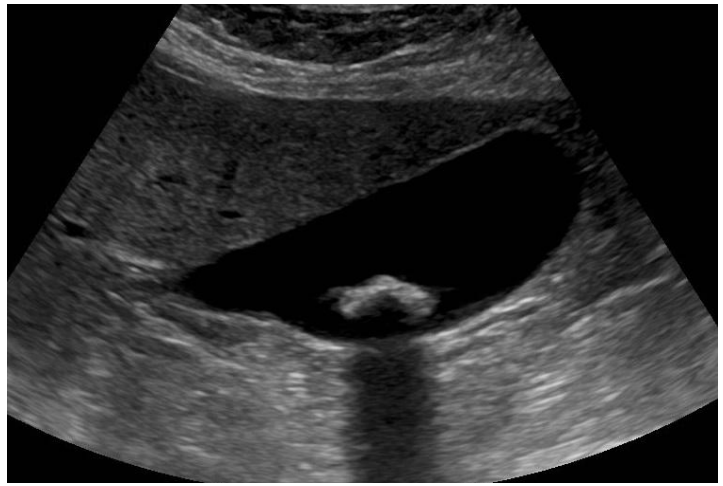

Επιπλοκές

- Εκτός της χολοκυστίτιδας, η χολολιθίαση μπορεί να παρουσιάσει κάποιες πολύ σοβαρές **επιπλοκές**:
- χοληδοχολιθίαση,
- αποφρακτικό ίκτερο,
- παγκρεατίτιδα,
- ειλεό από χολόλιθο
- έχει ενοχοποιηθεί για κακοήθεια της χοληδόχου κύστεως όταν παραμείνει για χρονικό διάστημα μεγαλύτερο των 15 ετών.

Επιπλοκές

- Η οξεία χολοκυστίτιδα είναι μία κλινική κατάσταση η οποία μπορεί να παρουσιαστεί ως μία αλληλουχία:

Απόφραξη κυστικού πόρου από χολόλιθο

↓

Διάταση χοληδόχου κύστεως κι έναρξη φλεγμονής

↓

Οίδημα τοιχώματος χοληδόχου κύστεως: Ύδρωπας

↓

Εμφάνιση αποστήματος: Εμπύημα

↓

Ισχαιμία χοληδόχου κύστεως

↓

Νέκρωση χοληδόχου κύστεως: Γαγγραινώδης

↓

Διάτρηση: Περιτονίτιδα από γαγγραινώδη χολοκυστίτιδα

Αντιμετώπιση

- Η **αντιμετώπιση** της χολολιθίασης είναι χειρουργική.
- Στη χρόνια χολοκυστίτιδα ο ασθενής προγραμματίζεται να χειρουργηθεί εν ηρεμία.
- Στην οξεία χολοκυστίτιδα ο ασθενής νοσηλεύεται στο νοσοκομείο υπό ελεγχόμενες συνθήκες με χορήγηση υγρών και αντιβιοτικής – αντιφλεγμονώδους αγωγής. Αν τα συμπτώματα του πυρετού, του άλγους και της υψηλής τιμής των λευκών αιμοσφαιρίων επιμείνουν παρά τη συντηρητική αγωγή, τότε ο ασθενής υποβάλλεται σε επείγουσα χειρουργική αντιμετώπιση εντός 24-48 ωρών κυρίως προς αποφυγή της περιτονίτιδας.

Αντιμετώπιση

- Η μέθοδος εκλογής στη χειρουργική της χοληδόχου κύστεως είναι η **λαπαροσκοπική αφαίρεσή** της. Γίνεται σε χειρουργική αίθουσα υπό γενική αναισθησία. Στα χέρια ενός έμπειρου χειρουργού θα χρειαστεί χρόνος περίπου 30-45 min για να αφαιρεθεί.

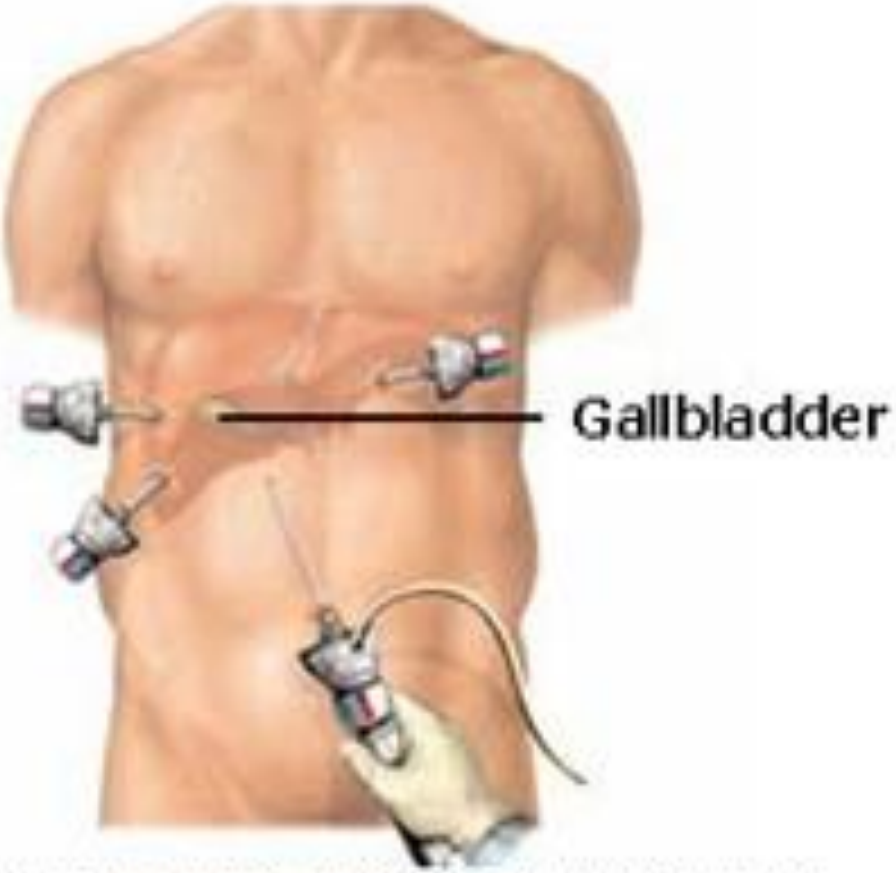

Laparoscopic cholecystectomy

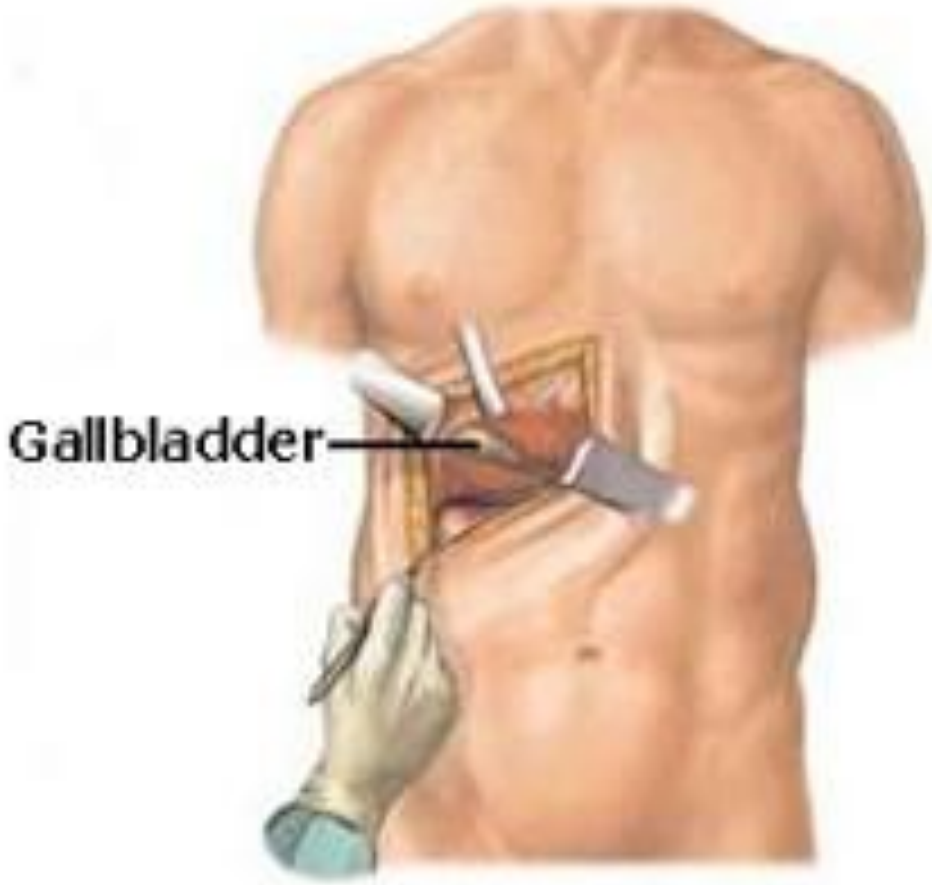

Open cholecystectomy

Αντιμετώπιση

- **Η λαπαροσκόπηση έχει σαφή πλεονεκτήματα έναντι της ανοικτής χολοκυστεκτομής.** Αυτά είναι:
  – μικρό χειρουργικό τραύμα (απαιτούνται 4 μικρές οπές 0,5-1 cm)
  – ελάχιστη απώλεια αίματος
  – ελαχιστοποίηση μετεγχειρητικού πόνου
  – γρήγορη έξοδος από το νοσοκομείο
  – ταχύτερη ανάρρωση και άρα επιστροφή στη δραστηριότητα και την εργασία
  – ελάχιστη πιθανότητα **μετεγχειρητικών** επιπλοκών από το τραύμα όπως η διαπύηση και η κήλη καθώς και μειωμένη πιθανότητα δημιουργίας μετεγχειρητικών συμφύσεων μέσα στην κοιλιά
  – μικρότερο κόστος νοσηλείας
  – καλύτερο αισθητικό αποτέλεσμα

ΠΟΛΥΠΟΔΕΣ ΧΟΛΗΔΟΧΟΥ ΚΥΣΤΗΣ

- Οι πολύποδες είναι **προσεκβολές** του τοιχώματος της χοληδόχου κύστης. Συνήθως βρίσκονται τυχαία σε υπερηχογράφημα. Η κλινική τους σημασία έγκειται στην ενδεχόμενη ύπαρξη δυναμικού για κακοήθη εξέλιξη. Η πλειονότητα αυτών των αλλοιώσεων δεν είναι νεοπλασματικές, αλλά απλώς υπερπλαστικές ή συνιστούν εναποθέσεις λιπιδίων («χοληστερίνωση») στο τοίχωμα της χοληδόχου κύστης. Επομένως, η πλειοψηφία αυτών των βλαβών δεν είναι επικίνδυνες.
- Οι απεικονιστικές εξετάσεις δεν είναι επαρκείς για να αποκλείσουν το ενδεχόμενο ύπαρξης καρκινώματος ή αδενώματος (προκαρκινική βλάβη) στη χοληδόχο κύστη

ΠΟΛΥΠΟΔΕΣ ΧΟΛΗΔΟΧΟΥ ΚΥΣΤΗΣ

- *Το πιο καθησυχαστικό εύρημα είναι η σταθερότητα του μεγέθους του πολύποδα σε επαναλαμβανόμενες εξετάσεις κατά την παρακολούθηση του ασθενούς.* Σημειώνεται πως δεν υπάρχει ομοφωνία σχετικά με το κάθε πότε πρέπει να γίνεται ο επανέλεγχος του ασθενούς.
- Γενικώς, συνιστάται ο έλεγχος ανά 6μηνο κατά τον 1^{ο} χρόνο μετά την αρχική διάγνωση και στη συνέχεια παρακολούθηση ανά έτος αν το μέγεθος του πολύποδα είναι σταθερό. Σε ασθενείς που παρουσιάζουν αύξηση του μεγέθους του πολύποδα συνιστάται χολοκυστεκτομή

ΠΟΛΥΠΟΔΕΣ ΧΟΛΗΔΟΧΟΥ ΚΥΣΤΗΣ

- Το πιο χρήσιμο προγνωστικό στοιχείο για την ανάπτυξη κακοήθειας είναι το *μέγεθος του πολύποδα*. Πολύποδες μεγαλύτεροι των 20 mm είναι σχεδόν πάντα κακοήθεις και σε πολλές περιπτώσεις ο καρκίνος είναι προχωρημένος. Πολύποδες με διαστάσεις μεταξύ 10 και 20 mm πρέπει να αντιμετωπίζονται ως δυνητικά κακοήθεις.
- Ένας άλλος παράγοντας κινδύνου είναι η *ηλικία 50-60 ετών,* η οποία σχετίζεται με υψηλότερο κίνδυνο κακοήθων πολυπόδων.

Βουβωνοκήλη

Κήλη ονομάζεται η προβολή ενδοκοιλιακού σπλάγχνου μέσα από κάποιο φυσιολογικό τρήμα της επιφάνειας του σώματος. Οι πιο γνωστές κήλες είναι η **βουβωνοκήλη**, η υδροκήλη, η ομφαλοκήλη, η επιγαστρική κήλη και η κιρσοκήλη.

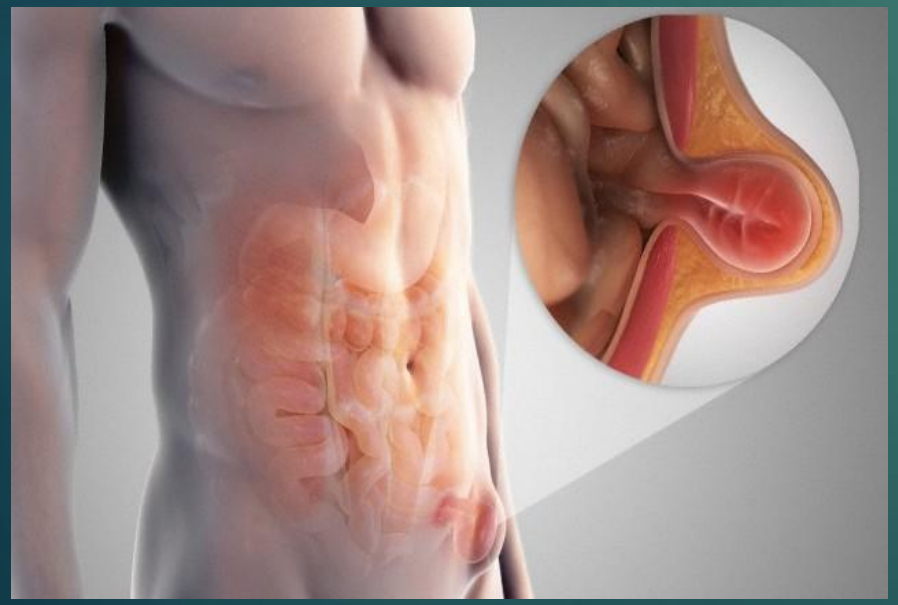

- ***Λοξή βουβωνοκήλη***, είναι η κήλη εκείνη της οποίας το προσπίπτον σπλάχνο περνάει μέσα από το έσω στόμιο του βουβωνικού πόρου και ακολουθεί την πορεία του σπερματικού πόρου και των αγγείων του όρχεος προς το όσχεο.
- Η λοξή βουβωνοκήλη είναι η συνηθέστερη μορφή ***συγγενούς κήλης***. Εμφανίζεται σε βρεφική ή παιδική ηλικία, κατεξοχήν σε αγόρια, και οφείλεται σε ατελή σύγκλειση του ελυτροπεριτοναϊκού πόρου κατά την κάθοδο του όρχεος από την κοιλιά στο όσχεο. Οι συγγενείς βουβωνοκήλες είναι συχνές σε αδύνατα άτομα.

- ***Ευθεία βουβωνοκήλη***, είναι η κήλη της οποίας το προσπίπτον σπλάχνο δεν περνάει από το έσω βουβωνικό στόμιο αλλά προβάλλει από το έδαφος (το οπίσθιο τοίχωμα) του βουβωνικού πόρου, από κάποιο ευένδοτο σημείο της εγκάρσιας περιτονίας που αποτελεί το οπίσθιο τοίχωμα του βουβωνικού πόρου. Οι λοξές βουβωνοκήλες είναι συχνότερες από τις ευθείες βουβωνοκήλες και εμφανίζονται συνηθέστερα σε άνδρες νέας ηλικίας. Η ευθεία είναι η συνηθέστερη βουβωνοκήλη στις γυναίκες, ενώ στους άνδρες εμφανίζεται συνηθέστερα σε άτομα μεγάλης ηλικίας.

ΑΙΤΙΑ

Η βουβωνοκήλη μπορεί να δημιουργηθεί σε όλες τις ηλικίες, εξαιτίας συγγενών (εκ γενετής) αλλά και επίκτητων παραγόντων όπως:

- Ανατομικές διαταραχές: π.χ. ασθενές - ευρύ έσω στόμιο βουβωνικού πόρου
- Δομικές διαταραχές: π.χ. διαταραχή σύνθεσης – αποδόμησης του κολλαγόνου του συνδετικού ιστού
- Καταστάσεις που προκαλούν αύξηση της ενδοκοιλιακής πίεσης (παχυσαρκία, χρόνιος βήχας, δυσκοιλιότητα, εγκυμοσύνη, άρση βαρέων αντικειμένων κλπ.)

ΧΑΡΑΚΤΗΡΙΣΤΙΚΑ ΤΗΣ ΚΗΛΗΣ

- Τυπικό σύμπτωμα της βουβωνοκήλης είναι η **τοπική διόγκωση** στην βουβωνική χώρα συχνά συνδυαζόμενη με ήπιο ή και εντονότερο **πόνο**, ο οποίος επιδεινώνεται με την αύξηση της ενδοκοιλιακής πίεσης (βήχας, γέλιο, σωματική άσκηση κλπ.) ή και με τις κινήσεις του εντέρου.
- Η κήλη μπορεί να είναι 'ανατάξιμη', δηλαδή να είναι δυνατή η επαναφορά του περιεχομένου στην κοιλιά, οπότε η διόγκωση μπορεί και να εξαφανίζεται παροδικά αναλόγως την θέση του ατόμου.
- Σε άλλες περιπτώσεις δεν είναι ορατή καμία διόγκωση και η βουβωνοκήλη γίνεται αισθητή μόνο μέσω του πόνου, ενώ αρκετές φορές δεν παρουσιάζει καθόλου ενοχλήσεις και η διάγνωσή της γίνεται τυχαία κατά την κλινική εξέταση από τον γιατρό.
- Στην περίπτωση της οσχεοβουβωνοκήλης ενδοκοιλιακά όργανα/ιστοί (π.χ. εντερικές έλικες) φτάνουν διαμέσου του βουβωνικού πόρου μέχρι το όσχεο στους άντρες ή τα μεγάλα χείλη στις γυναίκες, οπότε παρατηρείται διόγκωση, πόνος ακόμα και εντερικοί ήχοι στις περιοχές αυτές.

ΧΑΡΑΚΤΗΡΙΣΤΙΚΑ ΤΗΣ ΚΗΛΗΣ

- Η χρήση ζώνης (κηλεπίδεσμου) δεν ενδείκνυται σε καμία περίπτωση για μακροχρόνια χρήση, ούτε για καν για μικρό χρονικό διάστημα. Ο κηλεπίδεσμος δεν μπορεί να λύσει το πρόβλημα, τουναντίον μπορεί και να το επιδεινώσει μετατρέποντας μία ανατάξιμη κήλη σε μη ανατάξιμη. Σε κάθε περίπτωση πάντως επιμηκύνει τη διάρκεια ύπαρξης μίας βουβωνοκήλης, μεγαλώνοντας έτσι την πιθανότητα περίσφιγξης και άλλων επιπλοκών. Παράλληλα δημιουργεί συμφύσεις στον περιτοναϊκό σάκο, καθιστώντας την επέμβαση εξαιρετικά δυσκολότερη.

ΧΕΙΡΟΥΡΓΙΚΗ ΑΝΤΙΜΕΤΩΠΙΣΗ

Κλασικές - ανοικτές επεμβάσεις μέσω μικρής τομής στην βουβωνική χώρα υπό τοπική, ραχιαία ή γενική αναισθησία

- χωρίς ενίσχυση των κοιλιακών τοιχωμάτων (παιδοχειρουργική)
- με ενίσχυση των κοιλιακών τοιχωμάτων μέσω διάφορων τεχνικών συρραφής, χρησιμοποιώντας τους ίδιους τους ιστούς του ασθενούς (αποκατάσταση υπό τάση χωρίς πλέγμα, π.χ. μέθοδος κατά Shouldice)
- με ενίσχυση των κοιλιακών τοιχωμάτων με ειδικό συνθετικό πλέγμα (αποκατάσταση χωρίς τάση με πλέγμα, π.χ. μέθοδος κατά Lichtenstein)

ΧΕΙΡΟΥΡΓΙΚΗ ΑΝΤΙΜΕΤΩΠΙΣΗ

Ελάχιστα επεμβατικές - Λαπαροσκοπικές επεμβάσεις με χρήση ειδικών εργαλείων και κάμερας (οπτικής) μέσω μικρότερων τομών στο δέρμα συνήθως υπό γενική αναισθησία

- Λαπαροσκοπική τεχνική TEP διαμέσου των μυϊκών στρωμάτων του κοιλιακού τοιχώματος, χωρίς πρόσβαση στην περιτοναϊκή κοιλότητα (ολική εξωπεριτοναϊκή αποκατάσταση)
- Λαπαροσκοπική τεχνική TAPP με πρόσβαση στην περιτοναϊκή κοιλότητα (διακοιλιακή προπεριτοναϊκή αποκατάσταση)

Η πλέον καθιερωμένη εκ των κλασσικών μεθόδων είναι η Ενίσχυση των κοιλιακών τοιχωμάτων με πλέγμα κατά Lichtenstein, και εκ των λαπαροσκοπικών τεχνικών, η μέθοδος TEP.

Ευχαριστώ!