Κήλες βουβωνικής χώρας

Γ΄ Χειρουργική Κλινική Α.Π.Θ.
Δ/ντής Καθηγητής Ο. Γαμβρός

Βουβωνική χώρα

Η περιοχή του πρόσθιου κοιλιακού τοιχώματος χαμηλότερα από τις πρόσθιες άνω λαγόνιες άκανθες

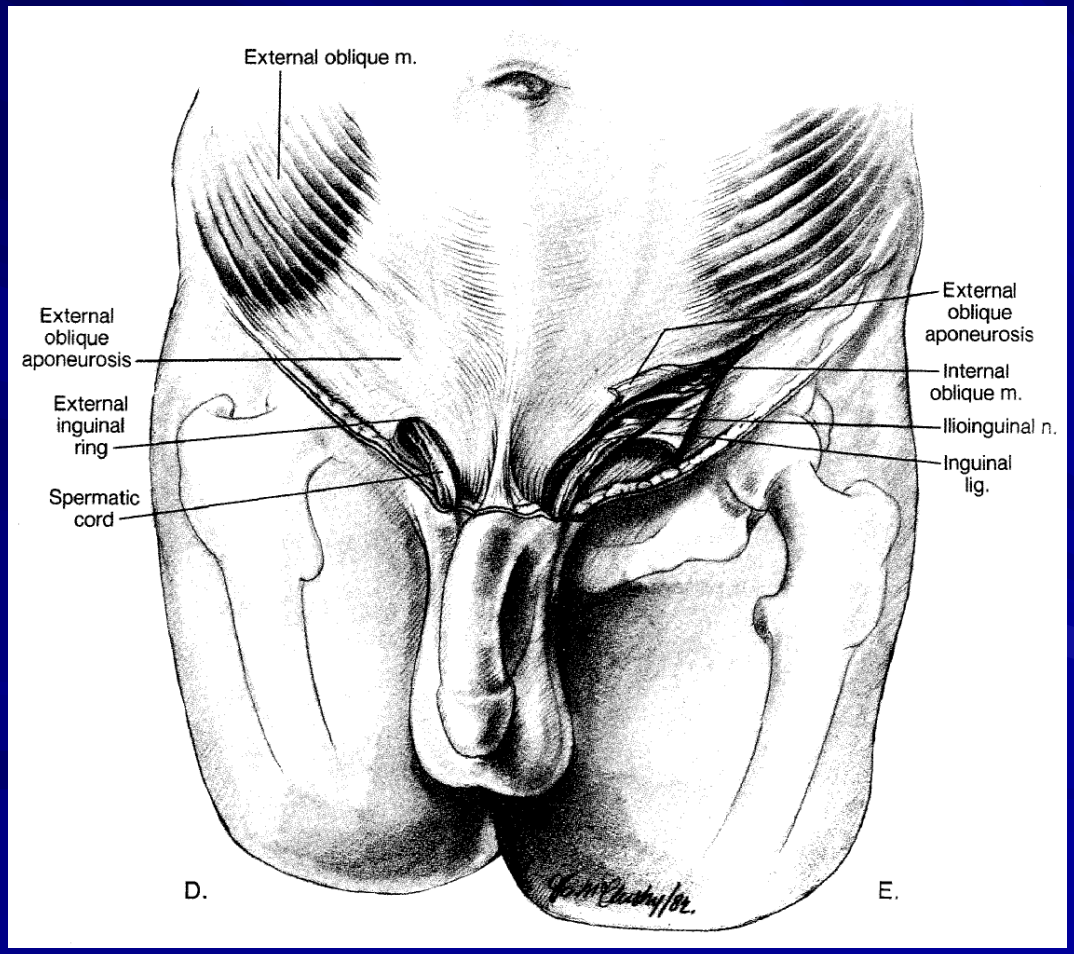

Βουβωνική χώρα

Στρώματα:

1. Δέρμα
2. Υποδόριος ιστός
3. Επιπολής περιτονίες (Scarpa, Camper)
4. Απονεύρωση έξω λοξού κοιλιακού μυός
5. Έσω λοξός κοιλιακός μυς
6. Εγκάρσιος κοιλιακός
7. Εγκάρσια περιτονία
8. Προπεριτοναϊκό λίπος (Χώρος του Borgos)
9. Περιτόναιο

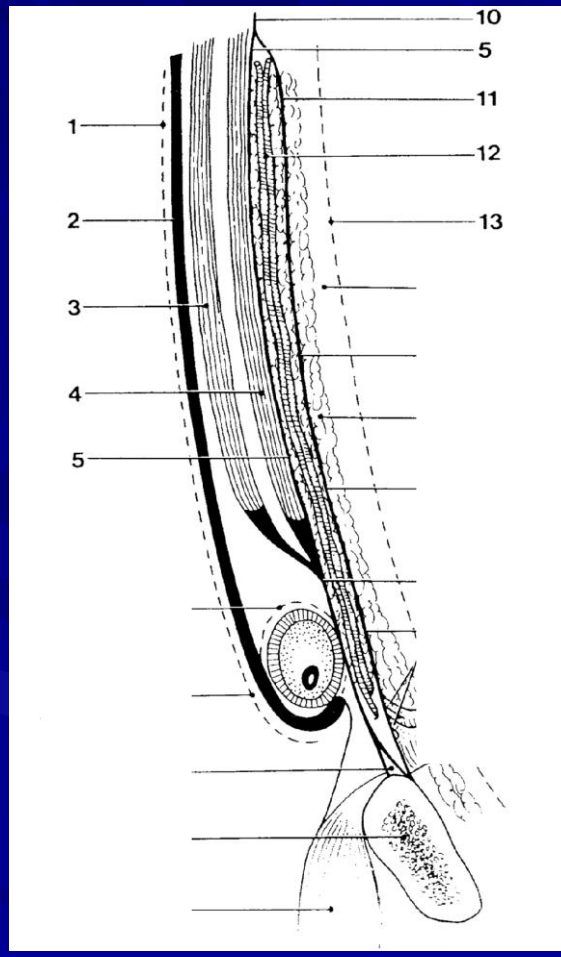

Βουβωνική χώρα

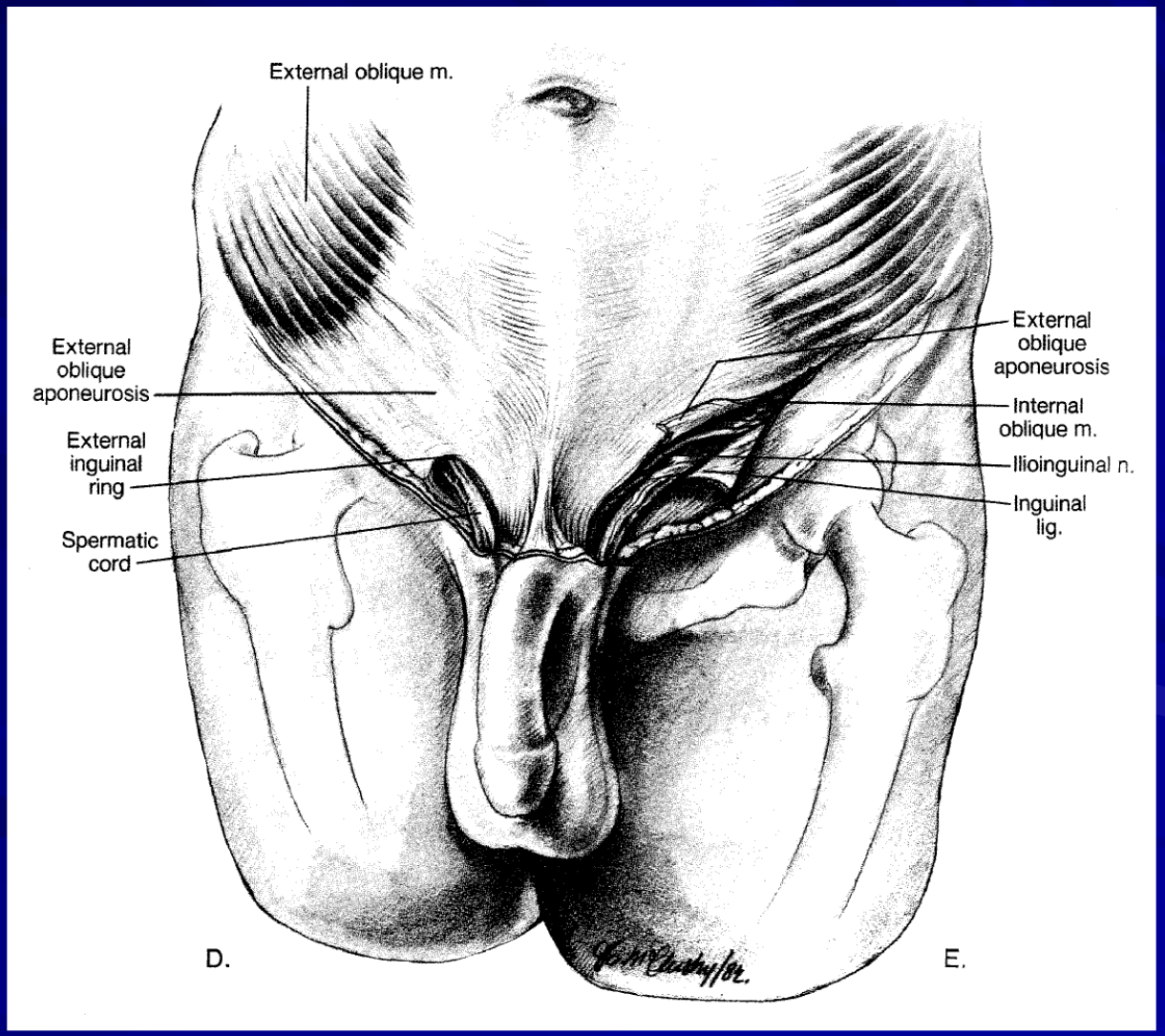

Βουβωνικός πόρος

Πρόσθιο τοίχωμα

απονεύρωση έξω λοξού κοιλιακού μυός

Οπίσθιο τοίχωμα

έσω λοξός (2/3), εγκάρσια περιτονία (1/3)

Κάτω τοίχωμα

βουβωνικός σύνδεσμος

Νεύρα

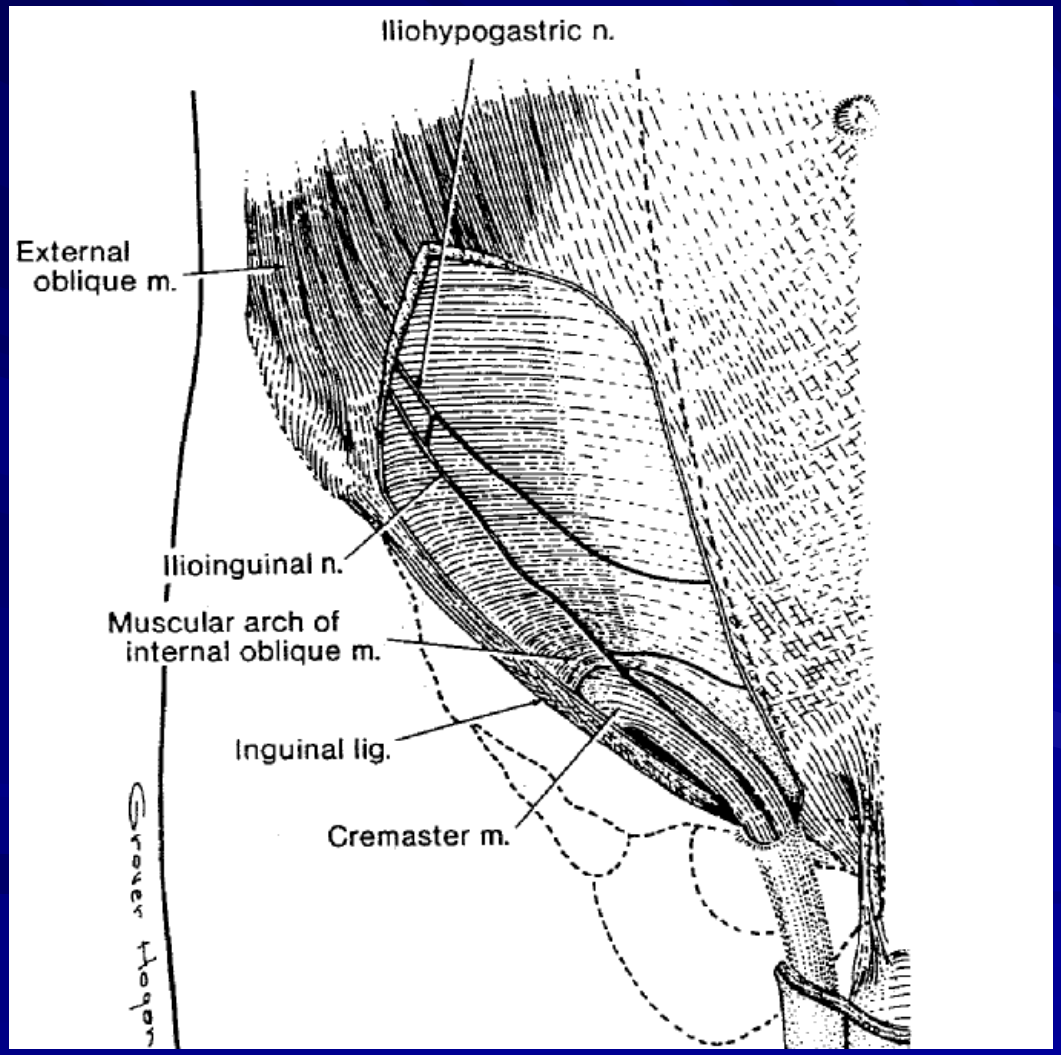
Iliohypogastric n.
External oblique m.
Ilioinguinal n.
Muscular arch of internal oblique m.
Inguinal lig.
Cremaster m.

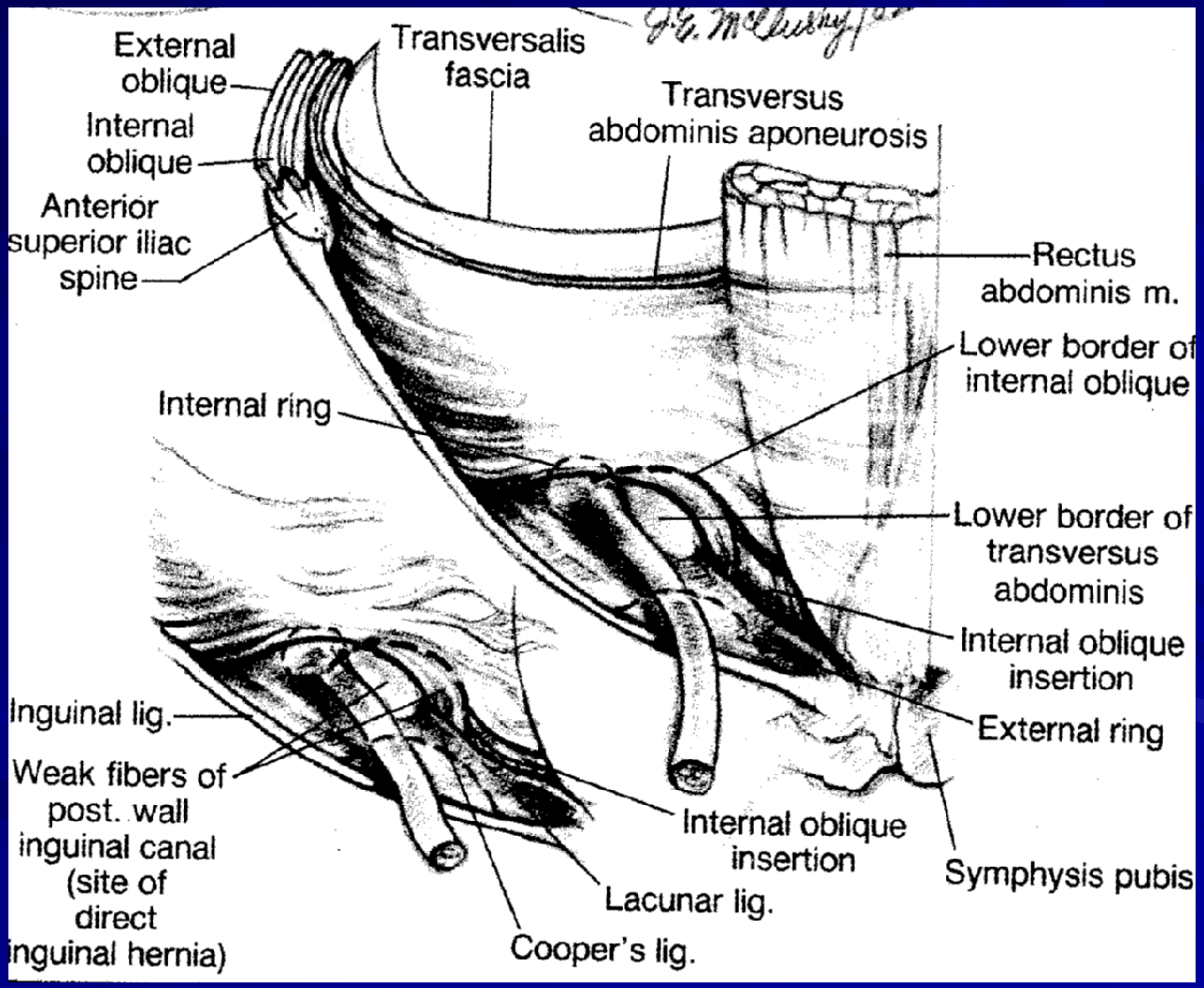
External oblique
Internal oblique
Anterior superior iliac spine
Transversalis fascia
Transversus abdominis aponeurosis
Rectus abdominis m.
Lower border of internal oblique
Internal ring
Lower border of transversus abdominis
Internal oblique insertion
External ring
Inguinal lig.
Weak fibers of post. wall inguinal canal (site of direct inguinal hernia)
Internal oblique insertion
Symphysis pubis
Lacunar lig.
Cooper's lig.

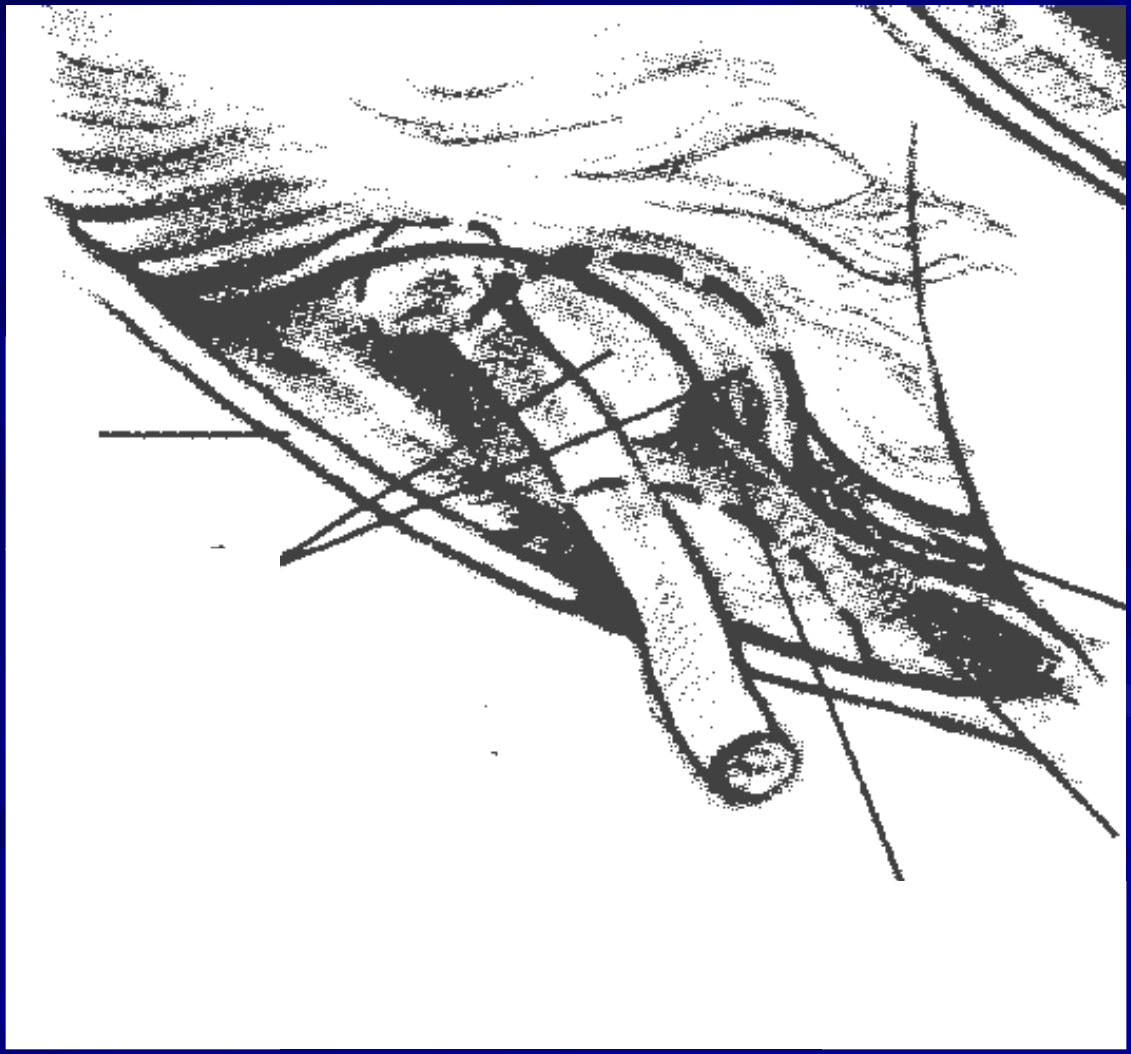

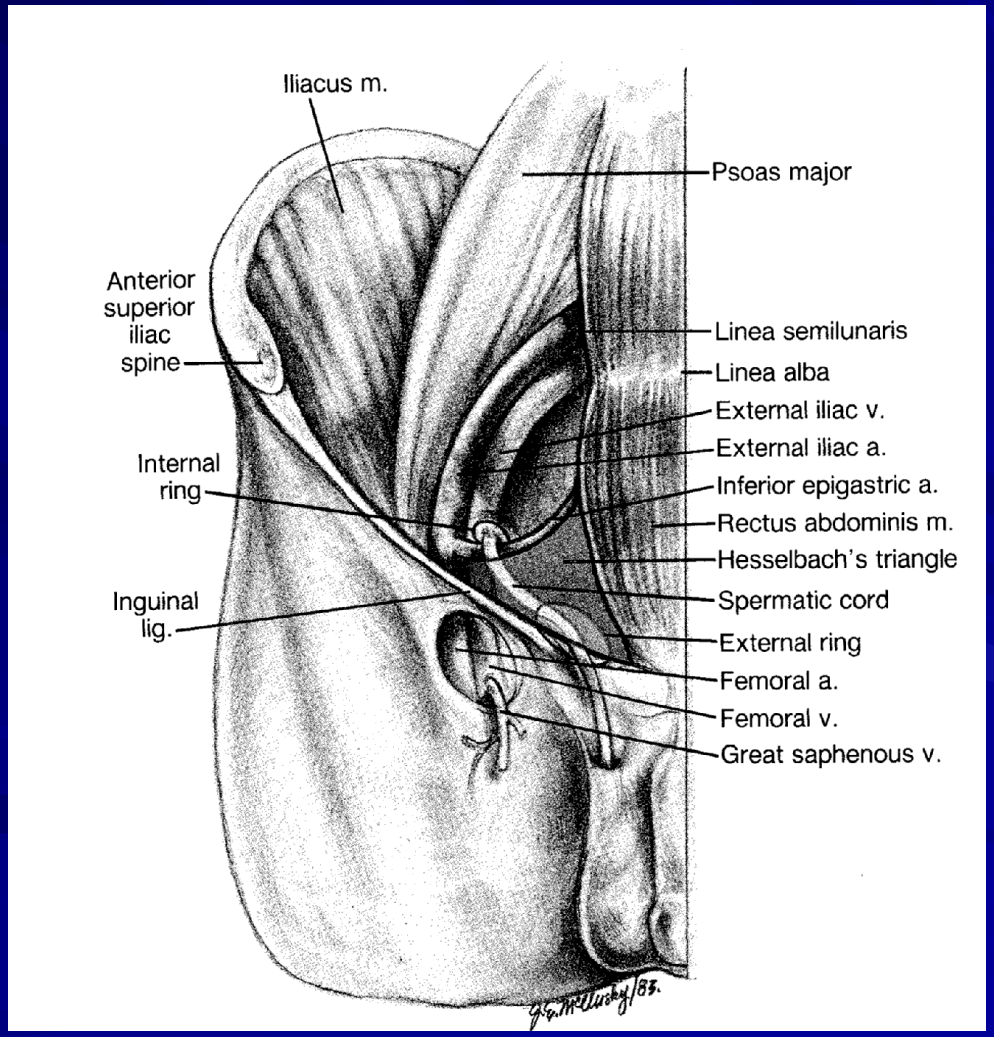
Iliacus m.
Psoas major
Anterior superior iliac spine
Linea semilunaris
Linea alba
External iliac v.
External iliac a.
Internal ring
Inferior epigastric a.
Rectus abdominis m.
Hesselbach's triangle
Inguinal lig.
Spermatic cord
External ring
Femoral a.
Femoral v.
Great saphenous v.

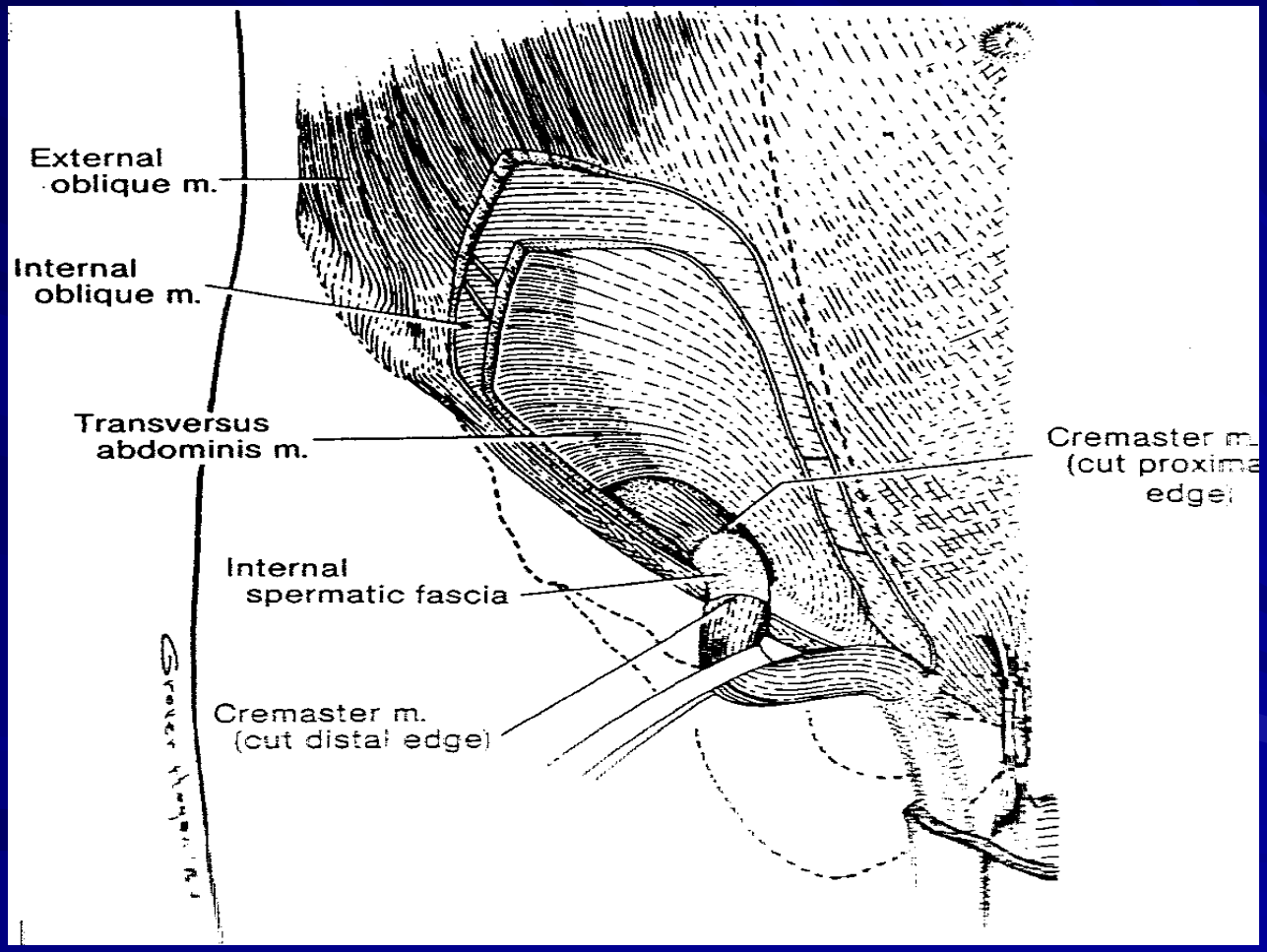
External
oblique m.
Internal
oblique m.
Transversus
abdominis m.
Internal
spermatic fascia
Cremaster m.
(cut distal edge)
Cremaster m.
(cut proxima
edge)

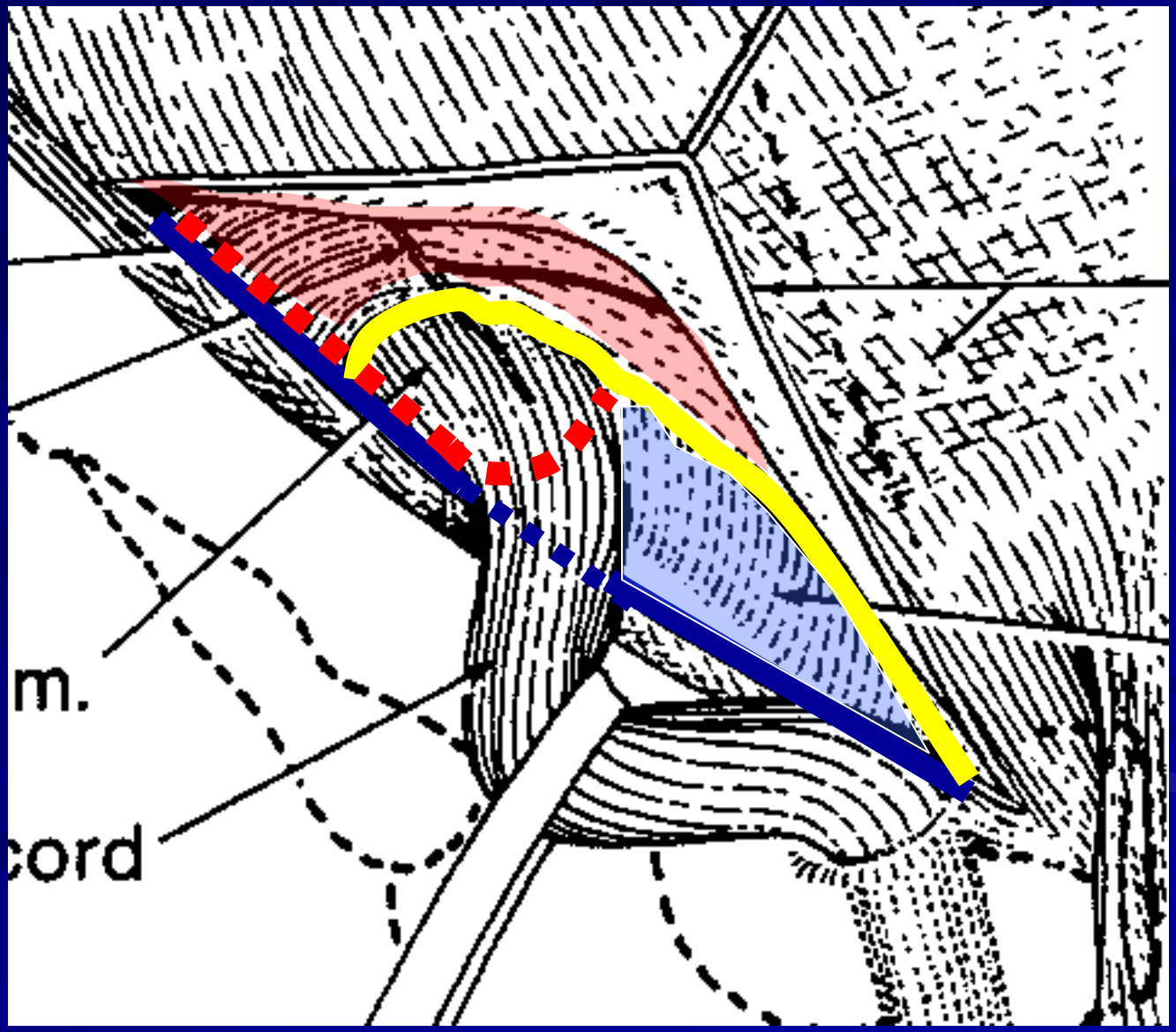
m.
cord

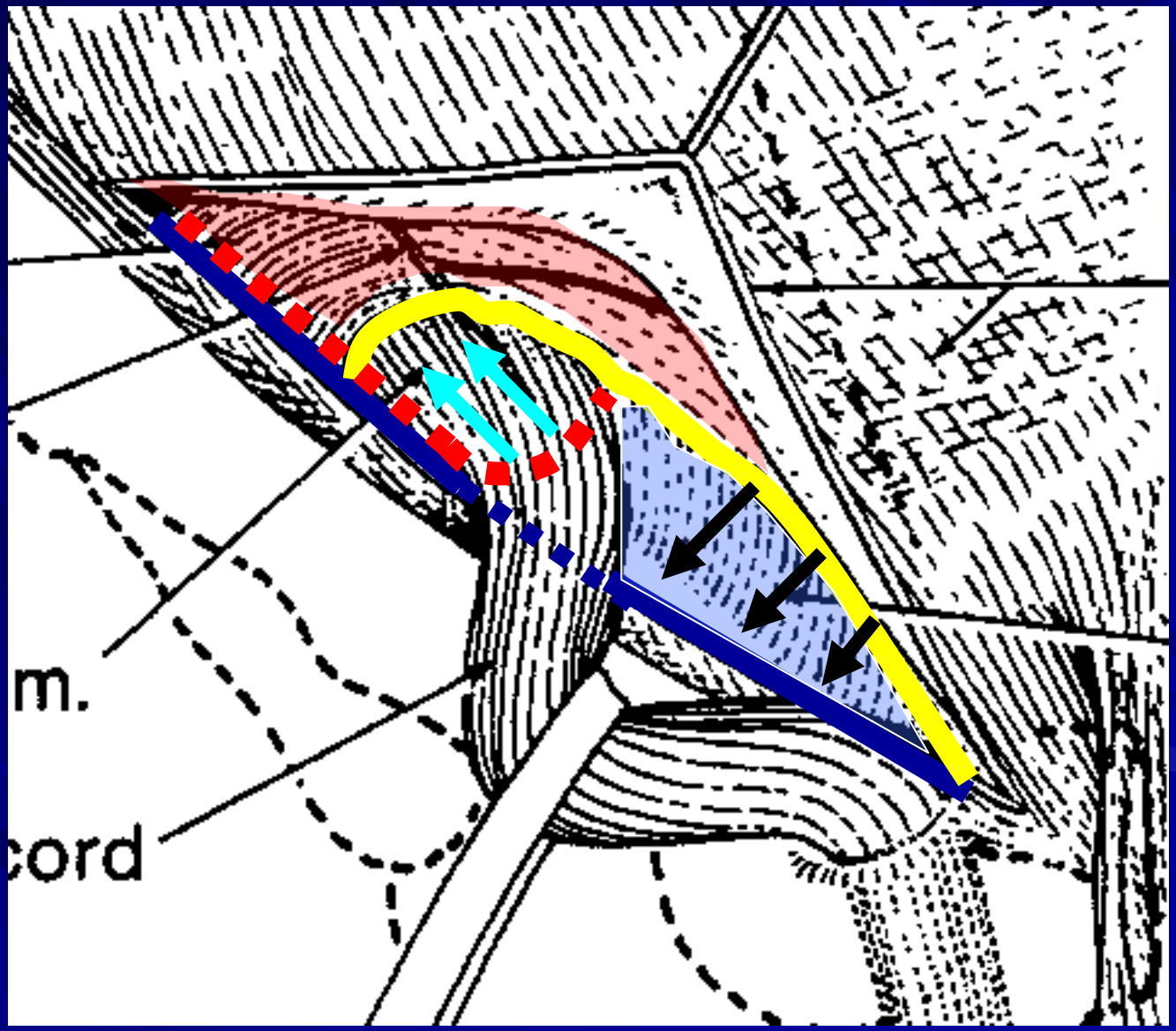
m.
cord

Βουβωνικός πόρος

Μήκος 4-5 εκ.

Έσω ή κοιλιακό στόμιο
Έξω ή υποδερμάτιο στόμιο
Σπερματικός τόνος
Στρογγύλος σύνδεσμος μήτρας

Σπερματικός τόνος

Περιέχει:

- Σπερματικό πόρο
- 3 αρτηρίες (πόρου, έσω, έξω σπερματική)
- Φλεβικό πλέγμα
- 3 νεύρα

  (γεννητικό κλάδο του μηρογεννητικού, λαγοβουβωνικό , λαγονοϋπογάστριο)
- κρεμαστήρας μυς

Μηριαίο κανάλι

Μήκος 1-1.5 εκ

Άνω: βουβωνικός σύνδεσμος

Κάτω: κτενιαίος σύνδεσμος (Cooper)

Έσω: ίνες εγκάρσιου κοιλιακού και περιτονίας

Έξω: μηριαία φλέβα

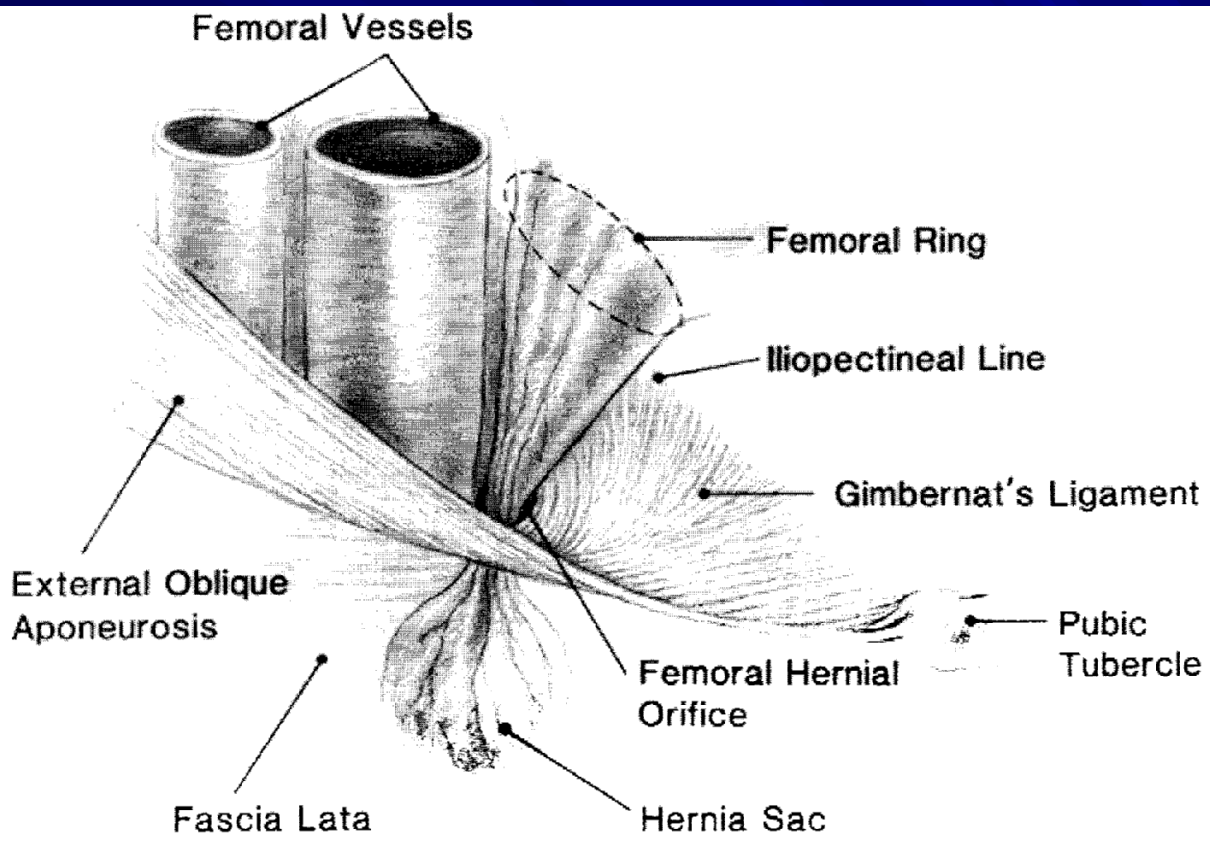
Femoral Vessels
Femoral Ring
Iliopectineal Line
Gimbernat's Ligament
External Oblique
Aponeurosis
Pubic
Tubercle
Femoral Hernial
Orifice
Fascia Lata
Hernia Sac

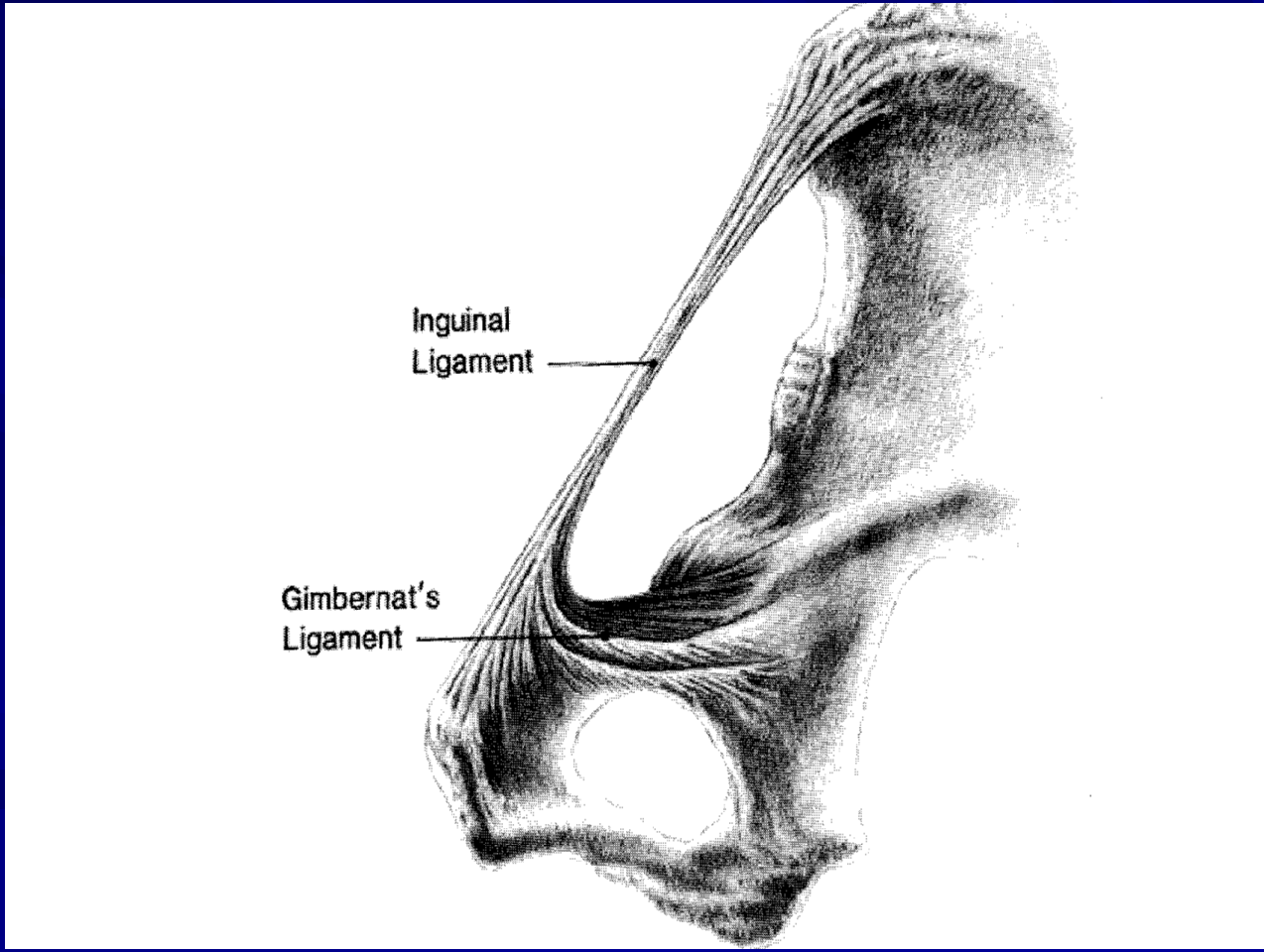
Inguinal
Ligament
Gimbernat's
Ligament

The Triangle of Doom

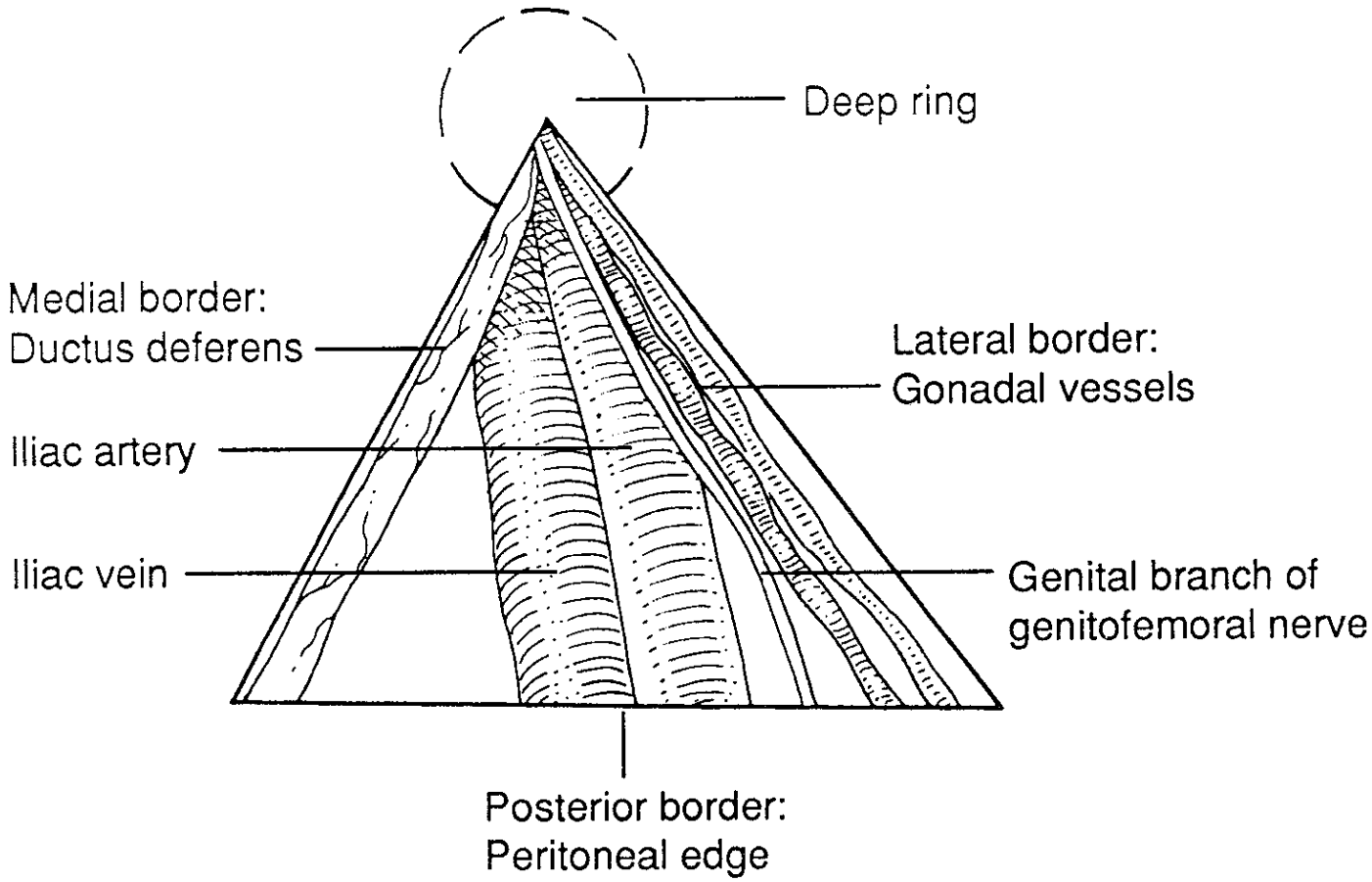

Εγκάρσια περιτονία

- Λαγονοηβική χορδή
- Αγκύλη της περιτονίας
- Έσω μυοαπονευρωτικό τόξο

Τρίγωνο του Hesselbach

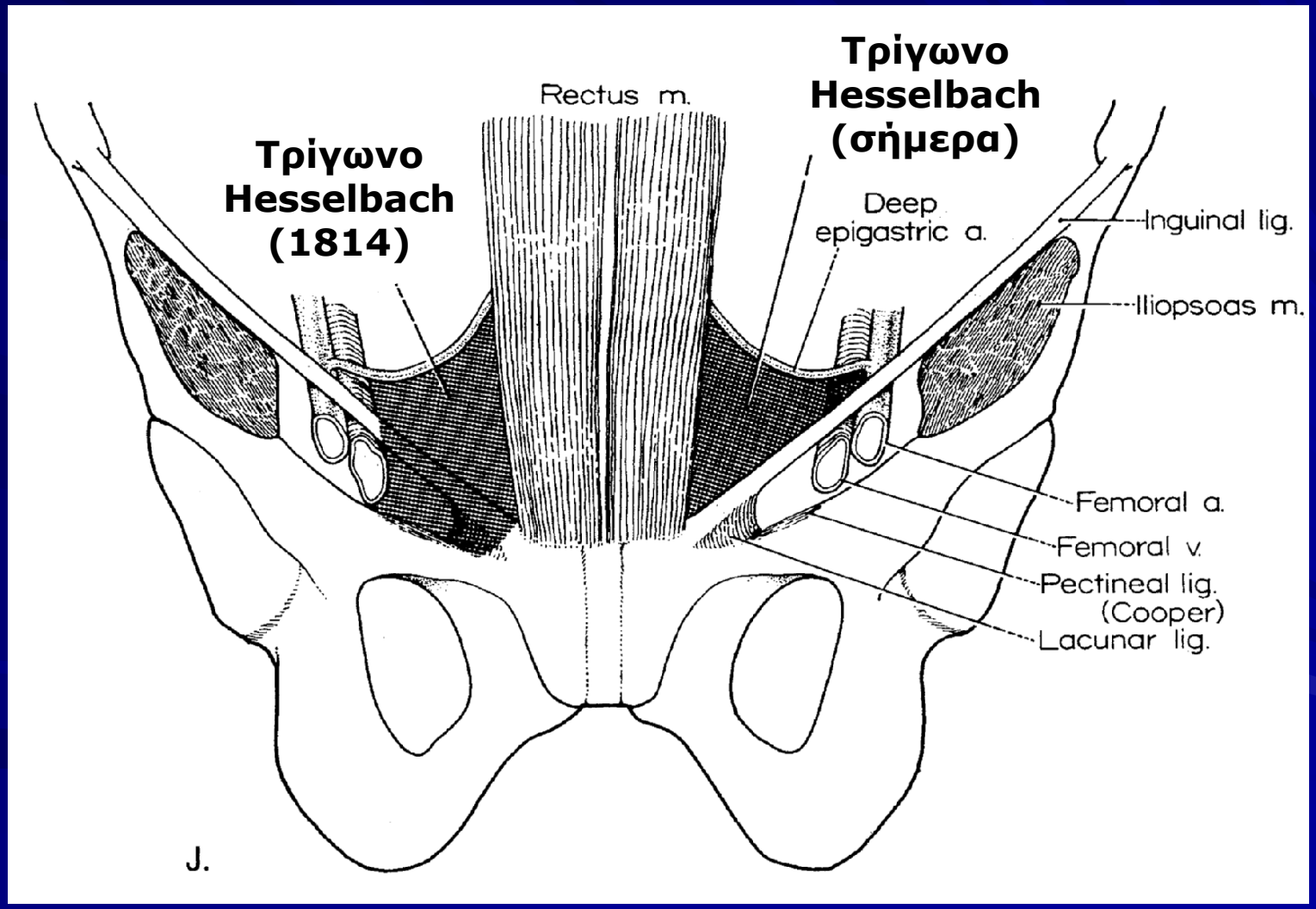

Μυοκτενιαίο τρήμα (Fruchaud)

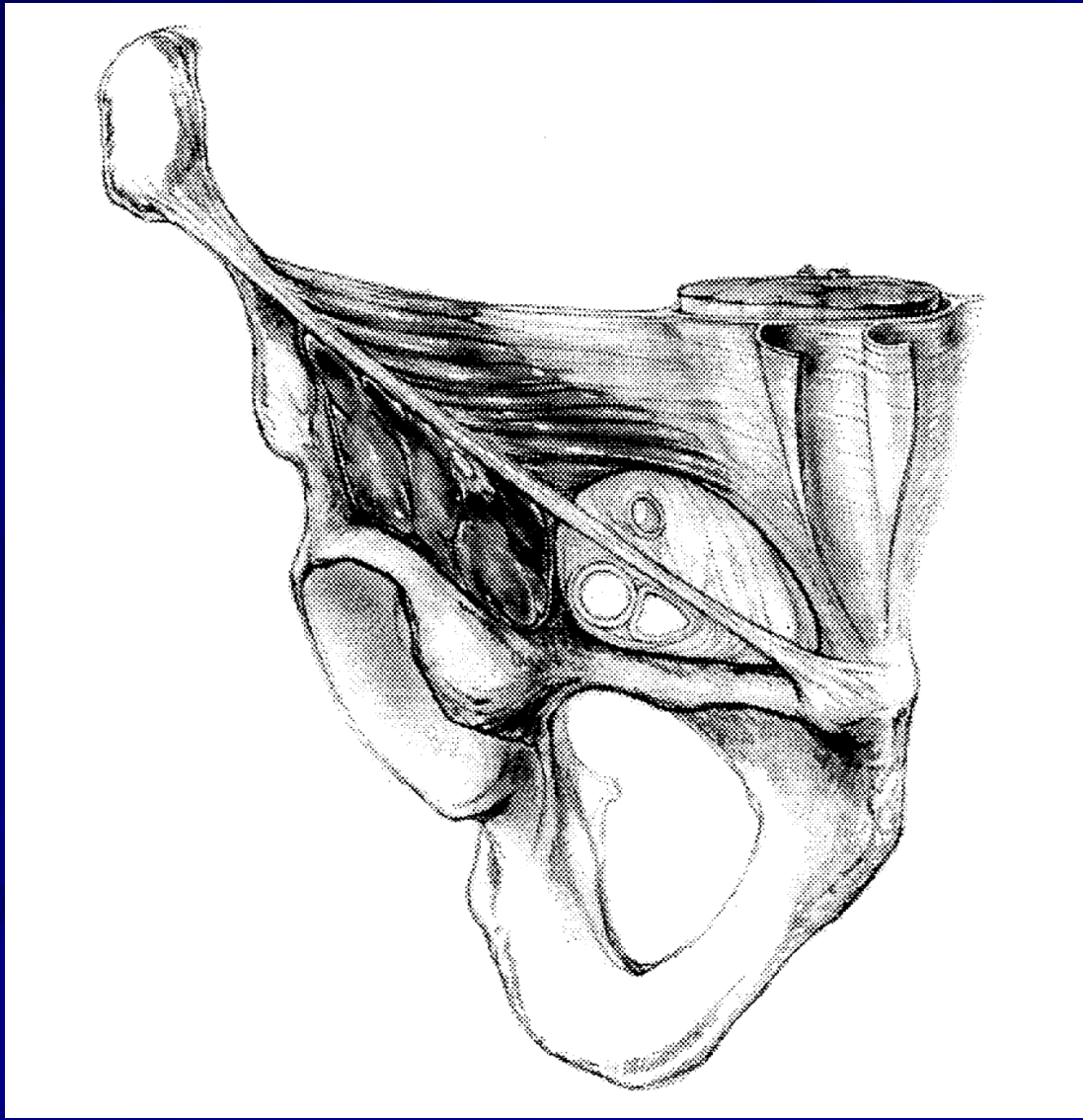

Βαθύ φλεβικό σύστημα

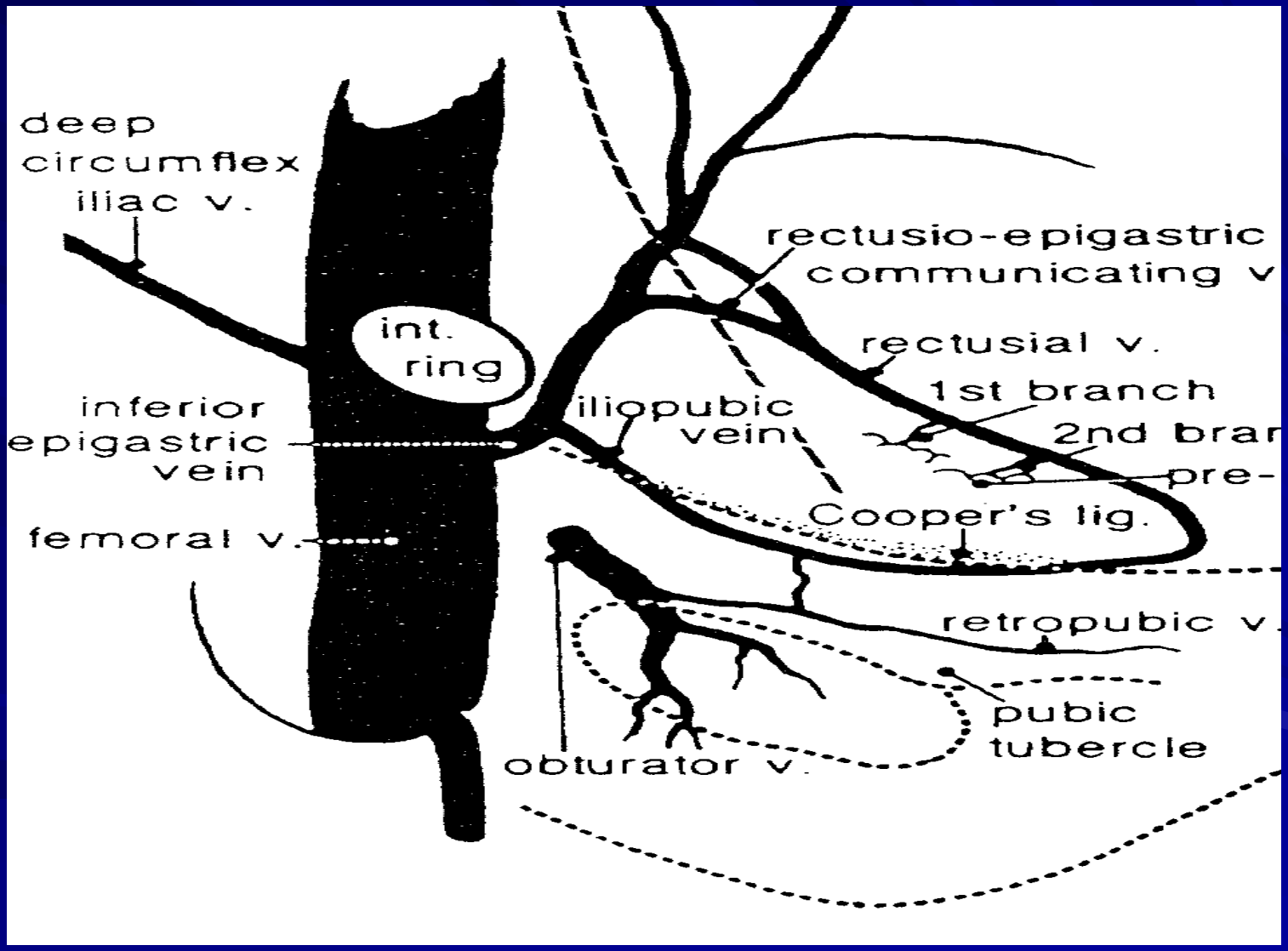

Κατηγορίες κηλών

- Λοξή βουβωνοκήλη
- Ευθεία βουβωνοκήλη
- Υπερκυστική βουβωνοκήλη
- Μηροκήλη
- Σπάνιες κήλες

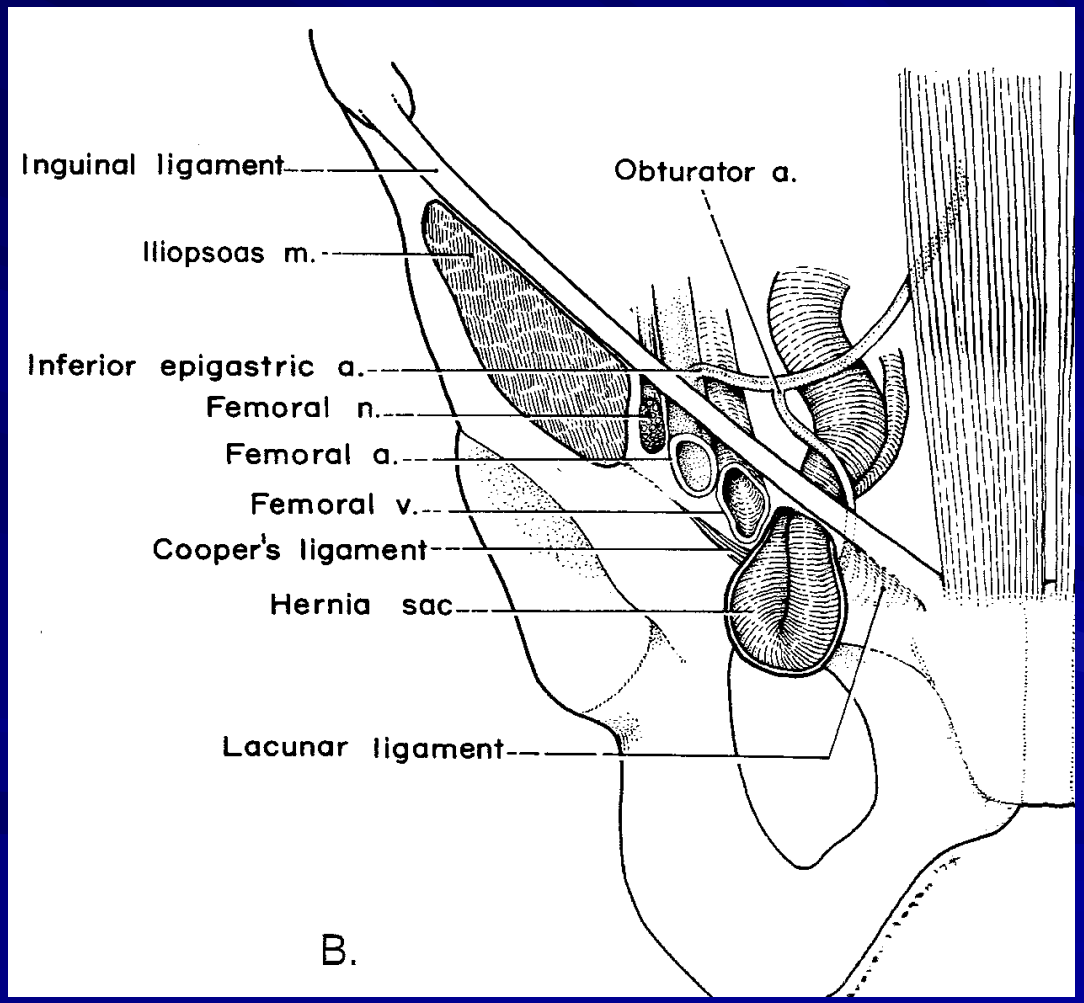
Inguinal ligament
Iliopsoas m.
Inferior epigastric a.
Femoral n.
Femoral a.
Femoral v.
Cooper's ligament
Hernia sac
Lacunar ligament
Obturator a.
B.

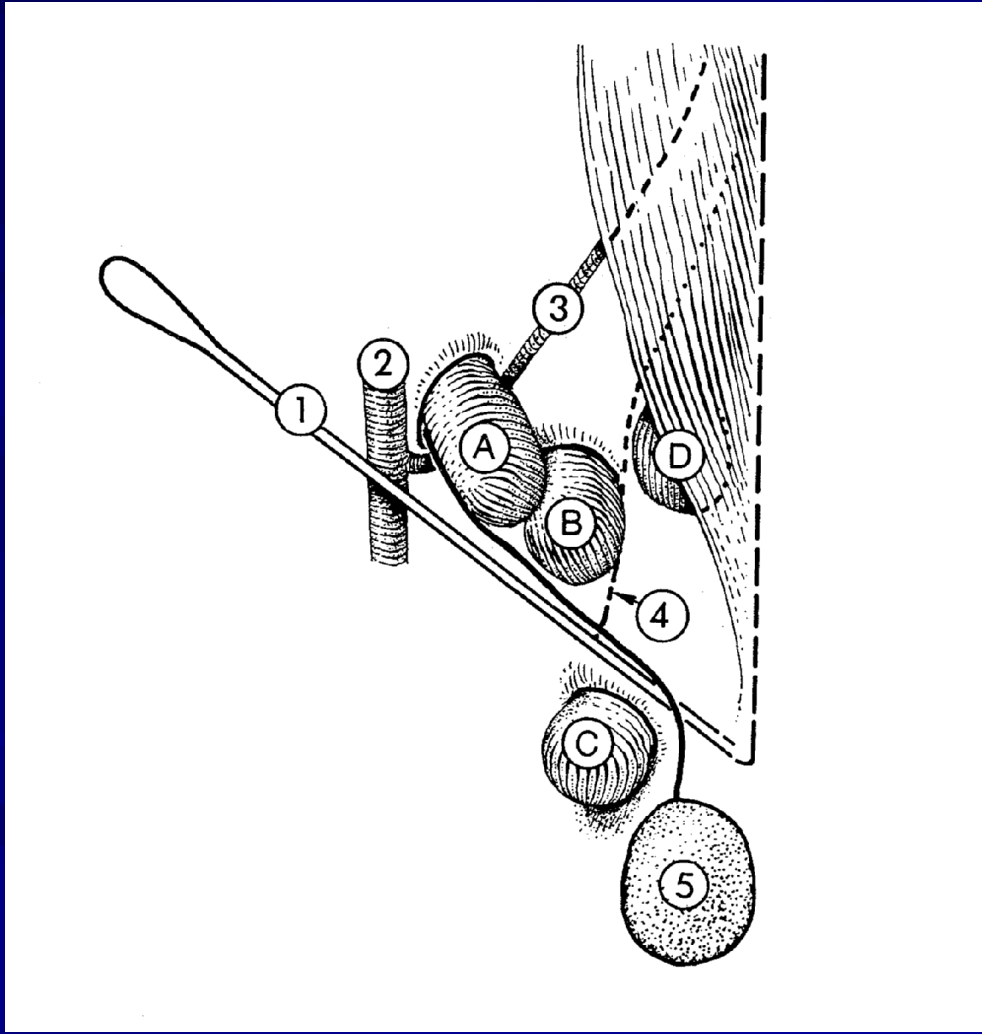
1
2
3
A
B
C
D
4
5

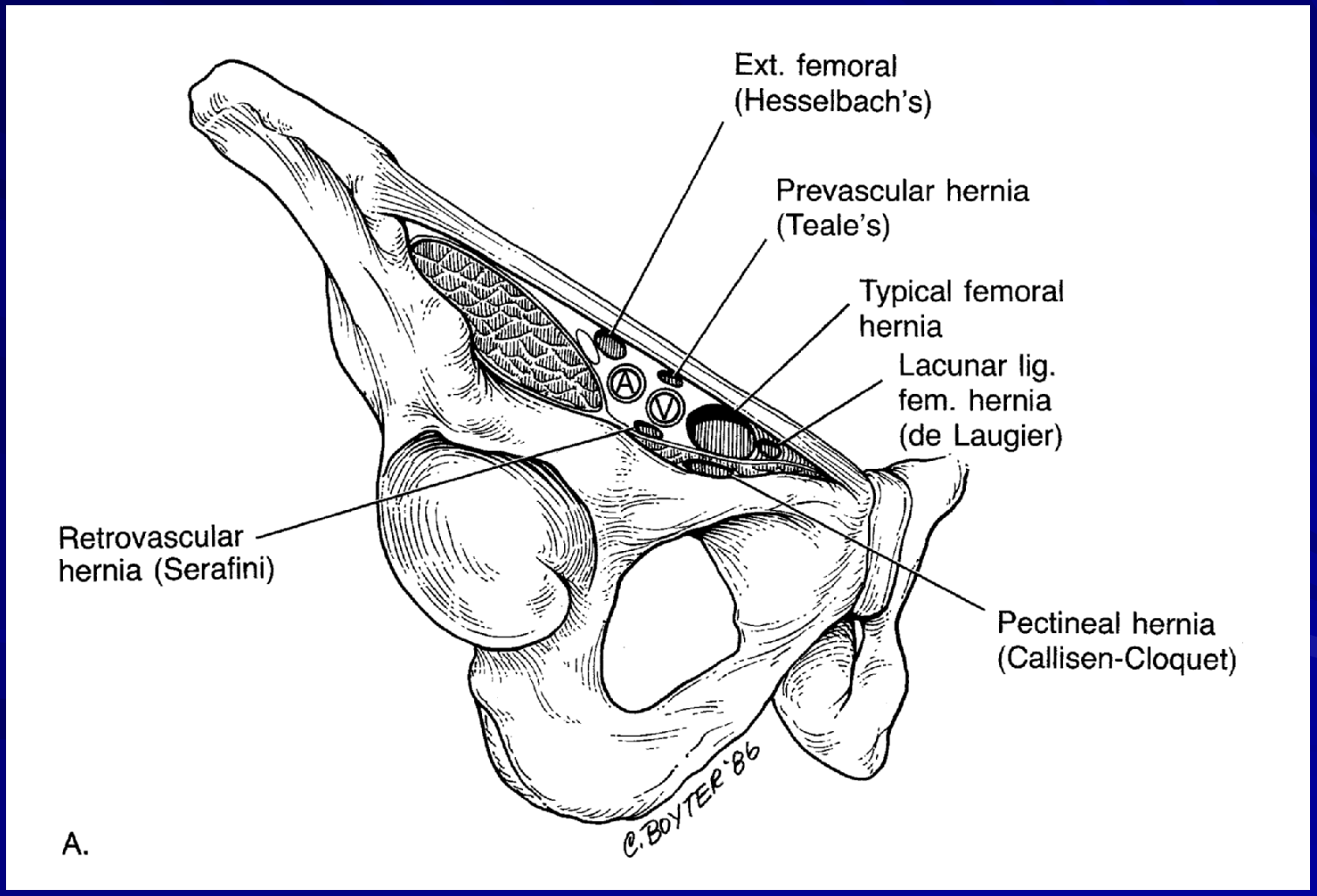
Ext. femoral
(Hesselbach's)
Prevascular hernia
(Teale's)
Typical femoral
hernia
Lacunar lig.
fem. hernia
(de Laugier)
Retrovascular
hernia (Serafini)
Pectineal hernia
(Callisen-Cloquet)
A
V
C. BOYTER '86
A.

Φυσιολογία βουβωνική συσκευής

- Μηχανισμός κλείστρου
- Μηχανισμός διαφράγματος

Παθοφυσιολογία βουβωνοκηλών

- Ανεπάρκεια προστατευτικών μηχανισμών
- Παραμονή ελυτροπεριτοναϊκής απόφυσης
- Μείωση μυϊκής μάζας
- Διαταραχές κολλαγόνου

Κατάταξη βουβωνοκηλών

- Τύπος Ι. Λοξή κήλη, διάμετρος < 2 εκ, μέχρι το έξω στόμιο
- Τύπος ΙΙ. Λοξή κήλη, διάμετρος 2 ≥ & ≤4 εκ, ξεπερνά το έξω στόμιο
- Τύπος ΙΙΙ.
  - α. Ευθεία κήλη
  - β. Λοξή κήλη διάμετρος > 4 εκ
  - γ. Μηροκήλη
- Τύπος ΙV. Υποτροπές

Χειρουργική βουβωνοκηλών

Κλασικές τεχνικές:

- Basini (1888) (81 τροποποιήσεις)
- Halstead, Girard

Υποτροπές 15-25%

Χειρουργική βουβωνοκηλών

Νεότερες τεχνικές:

- Shouldice (Canadian repair)
- Mac Vay (Cooper’s ligament repair)
- Nyhus (Iliobubic tract repair)

Υποτροπές 2-10%

Χειρουργική βουβωνοκηλών

Σύγχρονες τεχνικές (Tension Free)

- Χρήση προσθετικών υλικών
- Λαπαροσκοπική αποκατάσταση

Υποτροπές 0-1%

Χειρουργική βουβωνοκηλών

Προσθετικά υλικά

- Πολυπροπυλενίου
- Πολυεστερικά
- Πολυτετραφλουορεθάνης
- Άλλα

Θέσεις εφαρμογής Π.Υ.

- Εντός του βουβωνικού πόρου (on lay)
- Προπεριτοναϊκά (in lay)
- Συνδυασμός των παραπάνω (on lay in lay)

Πλεονεκτήματα προσθετικών υλικών

- Απουσία τάσης
- Καθόλου ή ελάχιστος πόνος
- Άμεση κινητοποίηση
- Μείωση χρόνου νοσηλείας
- Γρήγορη επάνοδος στην εργασία
- Ελάχιστες επανεγχειρήσεις
- Μείωση συνολικού κόστους

Επιπλοκές προσθετικών υλικών

- Ορώδης συλλογή
- Επιμόλυνση υλικού
- Απόρριψη υλικού
- Υποτροπή

Επιπλοκές ανοιχτών επεμβάσεων

- Διαπύηση τραύματος
- Υποτροπή
- Βουβωνική νευραλγία
- Ισχαιμική ορχίτις

Λαπαροσκοπικές επεμβάσεις

- Ενδοπεριτοναϊκή προσπέλαση (TAP)
- Εξωπεριτοναϊκή προσπέλαση (TEP)

Επιπλοκές λαπαροσκοπικών επεμβάσεων

- Υποδόριο εμφύσημα
- Κάκωση μεγάλων αγγείων
- Κάκωση νεύρων
- Κήλες στα σημεία εισόδου του κ. τοιχώματος
- Θάνατος

Σύγκριση ανοιχτής/ λαπαροσκοπικής

	Ανοικτή	Λαπαροσκοπική
Αναισθησία	Τοπική, ραχιαία	γενική
Εγχειρητικός χρόνος	15-25 λεπτά	25-50λεπτά
Κόστος	+	+++
Σοβαρές επιπλοκές	-	+
Χρόνος νοσηλείας	-	-
Πόνος	-	-
Επάνοδος στην εργασία	-	-